

(12) МЕЖДУНАРОДНАЯ ЗАЯВКА, ОПУБЛИКОВАННАЯ В
СООТВЕТСТВИИ С ДОГОВОРом О ПАТЕНТНОЙ КООПЕРАЦИИ (РСТ)

(19) Всемирная Организация
Интеллектуальной Собственности
Международное бюро



(10) Номер международной публикации
WO 2022/271051 A1

(43) Дата международной публикации
29 декабря 2022 (29.12.2022)

(51) Международная патентная классификация:
A61B 5/369 (2021.01) G06V 10/70 (2022.01)
G16H 10/20 (2018.01)

(21) Номер международной заявки: PCT/RU2022/050189

(22) Дата международной подачи:
15 июня 2022 (15.06.2022)

(25) Язык подачи: Русский

(26) Язык публикации: Русский

(30) Данные о приоритете:
2021118656 26 июня 2021 (26.06.2021) RU

(72) Изобретатели; и

(71) Заявители: МАКСИМОВА, Александра Алексан-
дровна (MAXIMOVA, Alexandra Alexandrovna)

[RU/RU]; Чонгарский бульвар, д. 11, кв. 11 Москва,
117452, Moscow (RU). МАКСИМОВ, Андрей Алек-
сандрович (MAXIMOV, Andrey Alexandrovich)
[RU/RU]; ул. Садовая-Черногрозская, д. 13/3, стр. 1, кв.
139 Москва, 105064, Moscow (RU).

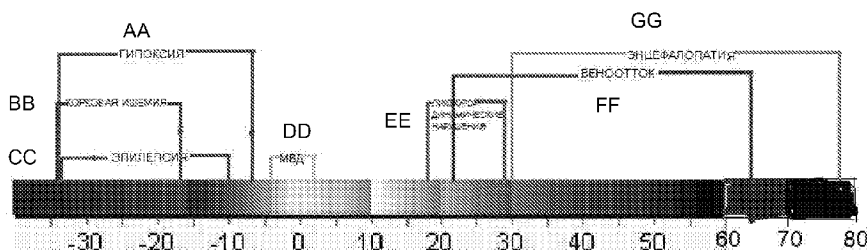
(72) Изобретатель: СИЛИНА, Юлия Михайловна
(SILINA, Yulia Mikhailovna); ул. Челябинская, д. 6, кв.
130 Москва, 105568, Moscow (RU).

(74) Агент: МЫЗНИКОВ, Борис Викторович
(MYZNIKOV, Boris Viktorovich); а/я 154 Москва,
105077, Moscow (RU).

(81) Указанные государства (если не указано иначе, для
каждого вида национальной охраны): AE, AG, AL, AM,
AO, AT, AU, AZ, BA, BB, BG, BH, BN, BR, BW, BY, BZ,
CA, CH, CL, CN, CO, CR, CU, CZ, DE, DJ, DK, DM, DO,

(54) Title: METHOD OF DIAGNOSING DISTURBANCES IN THE FUNCTIONING OF THE CENTRAL NERVOUS SYSTEM

(54) Название изобретения: СПОСОБ ДИАГНОСТИКИ НАРУШЕНИЙ В РАБОТЕ ЦЕНТРАЛЬНОЙ НЕРВНОЙ СИСТЕМЫ



Фиг. 1

- AA Hypoxia
- BB Cortical ischemia
- CC Epilepsy
- DD MVD
- EE Fluid dynamic disturbances
- FF Vein leakage
- GG Encephalopathy

(57) Abstract: The invention relates to medicine, and more particularly to methods for diagnosing fluid-dynamic, vascular and accompanying disturbances in the functioning of the central nervous system, which entail obtaining data about the slow-wave activity of the patient's brain in the form of the degree of deviation of the direct current potential level from the norm, and determining, on the basis of the results of processing the obtained data, the presence and specific nature of disturbances in the functioning of the central nervous system. According to the invention, using a brain imaging method, data about slow-wave brain activity is obtained in the form of indices of the patient's direct current potential levels in five zones when the patient is at rest, and the obtained indices are compared with normal indices. Next, a series of stimulation tests is performed to activate the cortical and subcortical structures of the brain. By analyzing the

WO 2022/271051 A1

DZ, EC, EE, EG, ES, FI, GB, GD, GE, GH, GM, GT, HN, HR, HU, ID, IL, IN, IQ, IR, IS, IT, JM, JO, JP, KE, KG, KH, KN, KP, KR, KW, KZ, LA, LC, LK, LR, LS, LU, LY, MA, MD, ME, MG, MK, MN, MW, MX, MY, MZ, NA, NG, NI, NO, NZ, OM, PA, PE, PG, PH, PL, PT, QA, RO, RS, RU, RW, SA, SC, SD, SE, SG, SK, SL, ST, SV, SY, TH, TJ, TM, TN, TR, TT, TZ, UA, UG, US, UZ, VC, VN, WS, ZA, ZM, ZW.

- (84) Указанные государства** (если не указано иначе, для каждого вида региональной охраны): ARIPO (BW, GH, GM, KE, LR, LS, MW, MZ, NA, RW, SD, SL, ST, SZ, TZ, UG, ZM, ZW), евразийский (AM, AZ, BY, KG, KZ, RU, TJ, TM), европейский патент (AL, AT, BE, BG, CH, CY, CZ, DE, DK, EE, ES, FI, FR, GB, GR, HR, HU, IE, IS, IT, LT, LU, LV, MC, MK, MT, NL, NO, PL, PT, RO, RS, SE, SI, SK, SM, TR), OAPI (BF, BJ, CF, CG, CI, CM, GA, GN, GQ, GW, KM, ML, MR, NE, SN, TD, TG).

Декларации в соответствии с правилом 4.17:

- касающаяся права заявителя подавать заявку на патент и получать его (правило 4.17 (ii))
- касающаяся права испрашивать приоритет предшествующей заявке (правило 4.17 (iii))
- об авторстве изобретения (правило 4.17 (iv))

Опубликована:

- с отчётом о международном поиске (статья 21.3)
- до истечения срока для изменения формулы изобретения и с повторной публикацией в случае получения изменений (правило 48.2(h))
- в черно-белом варианте; международная заявка в поданном виде содержит цвет или оттенки серого и доступна для загрузки из PATENTSCOPE.

ranges of specific deviations from the norm and referring to the brain images produced, the presence and specific nature of disturbances in the functioning of the central nervous system are determined.

(57) Реферат: Изобретение относится к медицине, а более конкретно к способам диагностики ликвородинамических, сосудистых и сопутствующих им нарушений в работе центральной нервной системы, при которых получают данные о медленно-волновой активности головного мозга пациента в виде степени отклонений уровня постоянных потенциалов (УПП) от нормы, и по результатам обработки полученных данных определяют наличие и специфику нарушений в работе центральной нервной системы. Согласно изобретению, с помощью энцефаловизиометрии получают данные о медленно-волновой мозговой активности в виде показателей УПП пациента в пяти зонах в состоянии покоя пациента, сравнивают полученные показатели с нормой. Затем производят ряд стимуляционных проб для активации корковых и подкорковых структур мозга. Анализируя диапазоны конкретных отклонений от нормы и опираясь при этом на визуализацию энцефаловизиометрии, определяют наличие и специфику нарушений в работе центральной нервной системы пациента.

СПОСОБ ДИАГНОСТИКИ НАРУШЕНИЙ В РАБОТЕ ЦЕНТРАЛЬНОЙ НЕРВНОЙ СИСТЕМЫ

Область техники, к которой относится изобретение.

Изобретение относится к медицине, а более конкретно к способам диагностики ликвородинамических, сосудистых и сопутствующих им нарушений в работе центральной нервной системы, при которых получают данные о медленно-волновой активности головного мозга пациента в виде степени отклонений уровня постоянных потенциалов (УПП) от нормы, и по результатам обработки полученных данных определяют наличие и специфику нарушений в работе центральной нервной системы.

В данном описании использованы следующие сокращения и термины:

МРТ - магнитно-резонансная томография.

Негативное поведение - комплекс внешних проявлений у детей с аутизмом и другими нарушениями развития, в том числе нарушения коммуникации и социального взаимодействия, ограниченные, повторяющиеся модели поведения, а также нарушения сна, питания, туалета, речи, задержка развития, фобии, агрессии, истерики, эмоциональная лабильность и многое другое. Все то, что в соответствии с МКБ-10 (Международная классификация болезней) является диагностическими критериями для диагноза аутизма и других диагнозов расстройств развития.

Расстройства развития, под "расстройствами развития" здесь и далее понимаются пациенты, диагнозы которых в соответствии с МКБ-10 относятся к группе "расстройств психологического развития", коды F80-F89.

УЗДГ - ультразвуковая доплерография.

УЗИ - ультразвуковое исследование.

УПП - уровень постоянных потенциалов

ЭВ - энцефаловизор - компактное мобильное беспроводное устройство для регистрации МВМА с удаленным доступом в Интернет.

Энцефаловизиометрия - исследование медленно-волновой мозговой активности с помощью энцефаловизора.

Эпи готовность - высокая судорожная готовность мозга.

ЭЭГ - электроэнцефалография

Уровень техники

Исследования мозга детей с расстройствами развития имеют важное значение при диагностике и коррекции разнообразных патологий, особую роль в которых занимают ликвородинамические и сосудистые нарушения.

Общеизвестны современные способы определения электрической активности, функционального состояния и работы головного мозга. Различные аспекты электрической активности анализируют при помощи таких методов как электроэнцефалография, эхоэнцефалография, реоэнцефалография, электронейромиография, нейросонография, краниография. Структурные изменения мозга (органические повреждения, аномалии и пр.) рассматривает магнитно-резонансная томография, сосудистые нарушения изучают с помощью магнитно-резонансной ангиографии, компьютерной томографии сосудов головного мозга, УЗИ и УЗДГ сосудов головы и шеи. И только МРТ спектроскопия и позитронно-эмиссионная томография анализируют наиболее важные для детей с расстройствами развития биохимические процессы, происходящие в головном мозге.

Вместе с тем известно, что пока не существует простого и доступного способа фактического (по конкретным параметрам и показателям) определения ликвородинамических нарушений, в частности повышенного внутричерепного давления. Исключениями (со значительными оговорками) являются

- люмбальная пункция - сложная процедура с возможными побочными эффектами, зачастую недоступная для детей с расстройствами развития.

- осмотр глазного дна, позволяющий выявить отек зрительного нерва и расширение вен сетчатки, свидетельствующие о гипертензии. Однако, поскольку внутричерепное давление в течение суток в большинстве случаев является переменной величиной, заключение окулиста об идеальном состоянии глазного дна не может являться основанием для снятия вероятности гипертензии. Например, у детей с расстройствами развития внутричерепное давление может транзиторно повышаться при изменении атмосферного давления, спазме глубоких шейных мышц и нарушении венооттока, происходящих на фоне сбоя в работе вегетативной нервной системы и других причин, связанных с их коморбидной патологией.

Различные сосудистые и вертебральные нарушения центральной нервной системы могут быть выявлены с помощью УЗИ, УЗДГ, МРТ, рентгена шеи и головного мозга и других традиционных исследований.

Но в любом случае ребенку с расстройствами развития еще нужно добраться до относительно труднодоступных исследований мозга в силу их объективно высокой стоимости, ограниченности оборудования, высококвалифицированных специалистов, особого (дискриминированного) положения пациентов с расстройствами развития в современной официальной диагностике и трудностей в проведении исследований именно для этой группы пациентов.

Прежде всего, негативное поведение пациентов с расстройствами развития в подавляющем большинстве случаев не позволяет выполнять вышеназванные исследования в полном объеме. Многие дети (особенно в тяжелых случаях и невербальные) не позволяют одеть электродную шапку и установить несколько десятков датчиков для ЭЭГ; они не способны сохранять неподвижность, необходимую для МРТ, не способны следовать фронтальным инструкциям при выполнении проб; не дадут закапать глаза, не говоря уже об исследовании глазного дна. Многим из них противопоказан наркоз, также, как и специальный контраст, необходимый для спектроскопии и другой функциональной диагностики головного мозга.

С другой стороны, вдобавок к объективным сложностям существуют серьезные трудности с получением направлений пациентов на обследования. Все дети с расстройствами развития крайне недостаточно обследованы с точки зрения разнообразных патофизиологических состояний и нарушений, в том числе в работе центральной нервной системы. Официальные диагностические руководства относят аутизм и другие нарушения развития к психическим заболеваниям, а основаниями для постановки диагнозов называется чисто внешняя симптоматика, без привязки к возможным соматическим патологиям. Психиатрам, психологам и врачам других специализаций не только не предлагается вести поиск альтернативных медицинских причин негативного поведения, но фактически рекомендуется игнорировать жалобы родителей и отказываться в проведении дополнительных обследований для поиска медицинских причин расстройств развития.

Вместе с тем, многие диагностические критерии аутизма и других расстройств развития - негативное, асоциальное, стереотипное и повторяющееся

поведение вместе с огромным, постоянно растущим разнообразием других внешних признаков - фобий, агрессий и самоагрессий, нарушений туалета, сна и питания, - совпадают с клиническими симптомами грубых ликвородинамических и гипоксических нарушений. В результате, если диагноз, скажем, "аутизм" уже поставлен, то многие даже профильные врачи не рассматривают вышеописанную симптоматику в качестве диагностических критериев ликвородинамических или сосудистых нарушений, а просто списывают ее на аутизм.

Иными словами, современные инструментальные исследования мозга не всегда эффективны для диагностики рассматриваемой когорты пациентов. Попасть таким детям на необходимое исследование сложно, а еще сложнее - выполнить исследование при активном сопротивлении ребенка. Новый способ диагностики, описываемый в патенте, предлагает простой и относительно дешевый инструмент для решения массовых проблем неврологического характера у детей с самым негативным поведением.

Среди исследований мозга наиболее доступным для пациентов с расстройствами развития является известный способ анализа медленно-волновой мозговой активности. Она регистрируется на низких частотах электрической активности мозга (менее 0,5 Гц / Hz) через показатели устойчивой разности потенциалов милливольтного диапазона между мозгом (или экстрацеребральными структурами) и референтными областями с помощью усилителей постоянного тока. В российской науке эти показатели описываются, как "Уровень постоянных потенциалов (УПП)", в западной науке - "Direct current potentials (DC-potentials, DCP)" или "Slowly changing potentials" (SCP). По определению Фокина В.Ф., УПП - это медленно меняющийся потенциал милливольтного диапазона, интегрально отражающий мембранные потенциалы нейронов, глии и гематоэнцефалического барьера и зависящий от разности концентрации водородных ионов по обе стороны этой мембраны. При стабильном функциональном состоянии эта разность потенциалов устойчива в пределах 1 мВ в течение десятков секунд или даже минут.

Именно поэтому это - медленная мозговая активность, что позволяет проводить информативные исследования даже при негативном поведении пациентов и в течение относительно (по сравнению с другими способами) непродолжительного времени.

Показатели медленно-волновой мозговой активности, фактически являясь составным элементом обычной ЭЭГ, исторически игнорировались и в значительной степени продолжают игнорироваться клинической практикой. Это связано с тем,

что по своему диапазону они совпадают с частотами кожно-гальванической активности на скальпе человека, что создает огромное количество артефактов. Однако разработанная к концу 80-х гг. Фокиным В.Ф. и Пономаревой Н.В. методика расчета сдвига уровня постоянного электрического потенциала мозга в результате гальванической активности на коже человека позволила свести вмешательство артефактов в регистрацию медленной мозговой активности к приемлемому минимуму. Дальнейшие научные исследования привели к разработке и внедрению "Метода регистрации и анализа УПП головного мозга "Нейроэнергокартирование", который позволил оценивать интенсивность церебрального энергетического обмена благодаря сравнению фактических показателей с возрастозависимой нормативной шкалой уровня отклонений показаний конкретного пациента от нормы. Для визуализации процессов энергетического метаболизма мозга был использован способ топографического картирования мозга, разработанный Брикенштейном В.Х. и другими, а специальное программное обеспечение позволило визуализировать результаты проводимого исследования в режиме реального времени (показывая степень и локацию отклонений энергетического метаболизма мозга от нормы в определенной цветовой гамме).

Значимые отклонения энергетического метаболизма мозга от нормы коррелируют с множеством биохимических параметров мозга и основных систем организма, что теоретически позволяет использовать полученные данные для диагностики разнообразных патофизиологических состояний. Однако до настоящего времени нейроэнергокартирование, за редкими исключениями, не использовалось в клинической практике, тем более, для пациентов с расстройствами развития.

Вместе с тем новый способ диагностики, основанный на анализе медленно-волновой мозговой активности и описываемый в этом изобретении, позволил в ходе нашей клинической практики увидеть изменения, недоступные другим неинвазивным методам исследования ликворной и сосудистой систем головного мозга.

Известно, что регистрацию медленных электрических потенциалов проводят, например, для диагностики психопатологических состояний человека, что описано в патенте на изобретение РФ № 2135077, опубликованного в 1999 году.

Данный способ является наиболее близким по технической сути и достигаемому техническому результату и выбран за прототип предлагаемого изобретения.

Недостатком такого способа является то, что он не позволяет диагностировать многие нарушения работы центральной нервной системы, прежде всего, ликвородинамические и сосудистые нарушения работы мозга, нарушения микроциркуляции и митохондриальную вторичную дисфункцию.

Кроме того, известный способ не позволяет провести исследование мозга многих пациентов с расстройствами развития, чье негативное поведение делает недоступными для них использование других современных исследований.

Раскрытие изобретения.

Опирающееся на это оригинальное наблюдение настоящее изобретение, главным образом, имеет целью предложить способ диагностики ликвородинамических, сосудистых и сопутствующих им нарушений в работе центральной нервной системы, который позволяет уточнить и/или подтвердить вышеупомянутые нарушения, в частности диагностировать те нарушения работы ЦНС, которые не диагностируются другими современными способами исследования мозга. Прежде всего, к ним относятся ликвородинамические нарушения работы мозга, неочевидные сосудистые и вертебральные нарушения, нарушения микроциркуляции и митохондриальная вторичная дисфункция. Описываемое изобретение также позволяет провести энцефаловизиометрию мозга пациентов с расстройствами развития, чье негативное поведение делает недоступными для них использование других современных исследований, что и является решаемой технической задачей.

Для достижения этой цели:

- получают данные о медленно-волновой мозговой активности пациента, а именно показатели уровня постоянных потенциалов в пяти зонах - лобной (Fz), центральной / теменной (Cz), затылочной (Oz), правой (Td) и левой (Ts) височных
- получают показатели уровня постоянных потенциалов в состоянии покоя пациента,
- сравнивают полученные показатели с нормой, определяя отклонение от нормы в Мв,
- производят стимуляционные пробы для активации корковых и подкорковых структур мозга пациента,

- сравнивают фактические статистические показатели отклонений показателей уровня постоянных потенциалов от нормы с визуализацией медленно-волновой мозговой активности пациента,

- по отклонениям от нормы измеренных данных о медленно-волновой мозговой активности пациента, отображаемым также ее визуализацией, определяют наличие и специфику нарушений в работе центральной нервной системы пациента, а именно:

- при отклонении от нормы измеренных показателей уровня постоянных потенциалов пациента в диапазоне от +18 Мв до + 29 Мв, что отображается доминированием или явным присутствием сиреневого цвета в визуализации, а также при локации отклонений в этом диапазоне в одной или более тех зонах мозга, которые являются проекциями ликворных путей головного мозга (боковые желудочки, четвертый желудочек, сильвиев водопровод), а именно лобной, центральной и затылочной, определяют наличие ликвородинамических нарушений,

- при отклонении от нормы измеренных показателей уровня постоянных потенциалов пациента в диапазоне от -7 Мв до - 34 Мв, что отображается доминированием или явном присутствием бледно-зеленого и бледно-голубого, переходящего в синий и темно-синий, вплоть до василькового в визуализации, а также при локации отклонений в этом диапазоне в любой зоне мозга определяют наличие сосудистых нарушений или гипоксических нарушений, или вертебральных нарушений в шейном отделе,

- при отклонении от нормы измеренных показателей уровня постоянных потенциалов пациента в диапазоне от - 16 Мв до - 34 Мв, что отображается доминированием или явным присутствием темно-сиреневого в визуализации, а также при локации отклонений в этом диапазоне в нескольких зонах головного мозга определяют наличие корковой ишемии,

- при отклонении от нормы измеренных показателей уровня постоянных потенциалов пациента в диапазоне от -10 Мв до - 34 Мв, что отображается доминированием или явным присутствием диффузно темно-синей головы с элементами корковой ишемии в визуализации, а также при локации отклонений в этом диапазоне в большей части головного мозга определяют ЭПИ-готовность,

- при отклонении от нормы измеренных показателей уровня постоянных потенциалов пациента в диапазоне от -7 Мв до - 34 Мв, что отображается доминированием или явным присутствием бледно-зеленого и бледно-голубого,

переходящего в синий и темно-синий, вплоть до василькового в визуализации, а также при локации отклонений в этом диапазоне только в затылочной или в затылочной и центральной части поверхности головного мозга определяют наличие вертебральных нарушений в шейном отделе,

- при отклонении от нормы измеренных показателей уровня постоянных потенциалов пациента в диапазоне от +22 Мв до + 64 Мв, что отображается доминированием или явным присутствием от светло-сиреневого до сиреневого в визуализации, а также при локации отклонений в этом диапазоне только в затылочной или в затылочной и центральной части поверхности головного мозга определяют наличие нарушения венооттока,

- при непрерывных скачках в показаниях, что отображается постоянным изменением цвета в визуализации, а также при локации отклонений по всей поверхности головного мозга определяют нарушение микроциркуляции,

- при отклонении от нормы измеренных показателей уровня постоянных потенциалов пациента в диапазоне от +30 Мв до + 78 Мв, что отображается доминированием или явным присутствием от светлого до темно-коричневого в визуализации, а также при локации отклонений в этом диапазоне не менее чем в одной трети поверхности головного мозга определяют наличие токсической энцефалопатии,

- при отклонении от нормы измеренных показателей уровня постоянных потенциалов пациента в диапазоне от – 4 Мв до + 2 Мв, что отображается доминированием или явным присутствием очень бледно-голубых и бледно-зеленых тонов в визуализации, а также при локации отклонений в этом диапазоне не менее чем в одной трети поверхности головного мозга определяют наличие митохондриальной вторичной дисфункции.

Благодаря данным выгодным характеристикам появляется возможность уточнить и/или подтвердить нарушения в работе центральной нервной системы, в частности диагностировать те нарушения ее работы, которые не диагностируются другими современными способами исследования мозга, прежде всего, ликвородинамические нарушения работы мозга, неочевидные сосудистые и вертебральные нарушения, нарушения микроциркуляции и митохондриальная вторичная дисфункция. Благодаря данным выгодным характеристикам появляется возможность также провести энцефаловизиометрию мозга пациентов с расстройствами развития, чье негативное поведение делает недоступными для них использование других современных исследований

Существует преимущественный вариант изобретения, в котором при определении наличия ликвородинамических нарушений в зависимости от локации по тем зонам мозга, которые являются проекциями ликворных путей головного мозга (боковые желудочки, четвертый желудочек, сильвиев водопровод):

- от одной до трех с обязательной лобной - определяют тяжелую форму ликвородинамических нарушений;
- от одной до двух с обязательной центральной - определяют среднюю форму ликвородинамических нарушений;
- в затылочной зоне - определяют легкую форму ликвородинамических нарушений.

Благодаря данным выгодным характеристикам появляется возможность определять тяжелую, среднюю и легкую форму ликвородинамических нарушений

Существует кроме того вариант изобретения, в котором в качестве стимуляции, активирующей корковые и подкорковые структура мозга пациента, используют следующие пробы:

- проба с запахами: применение ароматических масел из citrusовых в течение 5-10 секунд
- проба с низкими и средними звуковыми частотами (до 500 Гц),
- проба с мелкой моторикой (например, составление детской пирамиды или нанизывание бусин на нитку),
- пробы в положении "стоя", "сидя", "лежа",
- пробы с поворотами головы влево-вправо и откидыванием назад в положении "сидя",
- пробы с поворотами головы влево-вправо и откидыванием назад в положении "стоя".

Благодаря данным выгодным характеристикам появляется возможность повысить точность диагностики за счет обработки дополнительной информации.

Существует также вариант изобретения, в котором в качестве стимуляции, активирующей корковые и подкорковые структура мозга пациента, дополнительно используют следующие пробы:

- проба на высокие частоты
- световая проба
- тактильная проба
- проба с закрытыми глазами
- проба с откидыванием головы назад

- проба с расслаблением шеи (массаж)
- проба в позе эмбриона
- проба на концентрацию внимания

Благодаря данным выгодным характеристикам появляется возможность повысить точность диагностики за счет обработки дополнительной информации.

Существует вариант изобретения, в котором формируют базу данных, в которую заносят данные по измерениям по п.1 и по подтвержденным впоследствии точным диагнозам, при получении новых данных по измерениям по п.1, с помощью искусственного интеллекта, основанного на машинном обучении, автоматически распознают изображения, полученные на стадии визуализации медленно-волновой мозговой активности пациента, сравнивают с имеющимися в базе данных и одушевляют диагностику ликвородинамических, сосудистых и сопутствующих им нарушений в работе центральной нервной системы.

Благодаря данным выгодным характеристикам появляется возможность автоматизации процесса диагностики, при которой даже специалист с небольшим опытом работы в данной области, сразу получит точную картину заболевания. По мере накопления данных, точность такой автоматической диагностики будет неминуемо расти.

Совокупность существенных признаков предлагаемого изобретения неизвестна из уровня техники для способов аналогичного назначения, что позволяет сделать вывод о соответствии критерию «новизна» для предлагаемого решения. Кроме того, большая значимость данного решения, и факт, что до сих пор такое решение не было предложено, говорит о наличии изобретательского уровня для предлагаемого решения.

Краткое описание чертежей.

Другие отличительные признаки и преимущества предлагаемого решения ясно вытекают из описания, приведенного ниже для иллюстрации и не являющегося ограничительным, со ссылками на прилагаемые рисунки, на которых:

- фигура 1 показывает схему визуализацию способа, согласно изобретению;
- фигуры 2-16 показывают компьютерную визуализацию по приведенным клиническим примерам, согласно изобретению.

Осуществление изобретения.

Способ диагностики ликвородинамических, сосудистых и сопутствующих им нарушений в работе центральной нервной системы осуществляют следующим образом. Приводится неограничивающий применения изобретения пример осуществления способа.

Этап А1. С помощью аппаратно-программного комплекса "Нейроэнергокартограф" или мобильного беспроводного устройства с удаленным доступом "Энцефаловизор" или других устройств, способных регистрировать УПП в монополярном отведении от пяти зон - лобной (Fz), центральной / теменной (Cz), затылочной (Oz), правой (Td) и левой (Ts) височных снимают фактические показания медленно-волновой мозговой активности пациента и сравнивают их с возрастными нормами, приближенными к возрастной группе наших пациентов от 2 до 19 лет (см. Табл.1):

Таблица 1

Локация регистрируемых показателей УПП	Нормы УПП в Мв
Лобная доля	+8,3
Центральная доля мозга	+14,7
Затылочная доля мозга	+11,8
Левая височная доля мозга	+10,6
Правая височная доля мозга	+11,4

Этап А2. В зависимости от того, в какой диапазон отклонений УПП от нормы попадают фактические показатели медленно-волновой активности головного мозга пациента, фиксируем предполагаемые нарушения работы центральной нервной системы (см. Табл. 2). Соответствие классов нарушений приводимым диапазонам отклонений от нормы было определено в результате клинической практики со 120 пациентами с расстройствами развития. Замеченные отклонения УПП от нормы сопоставлялись с диагнозом, подтверждаемым на основе глубоких лабораторных и инструментальных исследований, общей клинической картины, особенностей поведения. Окончательным доказательством высокой корреляции установленного диапазона отклонений от нормы и диагностированных нарушений стала эффективность Протоколов лечения, разработанных на основе поставленного диагноза.

Таблица 2

Типы фиксируемых нарушений работы ЦНС	Диапазон отклонений УПП от нормы Мв
Ликвородинамические нарушения	от +18 до +29
Сосудистые нарушения	от -7 до -34
Гипоксические нарушения	от -7 до -34
Корковая ишемия	от -16 до -34
ЭПИ-готовность	от -10 до -34
Вертебральные нарушения в шейном отделе позвоночника	от -7 до -34
Нарушения венооттока	от +22 до +64
Нарушения микроциркуляции	Непрерывные скачки в показаниях
Токсическая энцефалопатия	от +30 до +78
Митохондриальная вторичная дисфункция	от -4 до +2

Определение диапазона отклонений фактических УПП от нормы проводят в несколько этапов,

Этап А3. Фоновый режим исследования. На этом этапе энцефаловизиометрия проводится в фоновом режиме, то есть в состоянии покоя, когда проводимое исследование позволяет увидеть только самые грубые нарушения.

Этап А4. Параллельно, как в фоновом режиме, так и на последующих этапах энцефаловизиометрии проводят компьютерную визуализацию отклонений показателей УПП от нормы, что позволяет увидеть диагностируемые нарушения в определенной цветовой гамме, объединенные в единую визуальную систему изображений, как с точки зрения типов/классов нарушений, так и их локализации в головном мозге. Это облегчает и ускоряет процесс диагностики в процессе энцефаловизиометрии.

Этап А5. Проведение минимума обязательных стимуляционных проб. Исследование в фоновом режиме позволяет увидеть только самые грубые нарушения. Для более тонкой диагностики необходимо проанализировать медленно-волновую мозговую активность с помощью стимуляционных проб,

активирующих корковые и подкорковые структура мозга в ответ на разнообразные стимулы.

В частности, динамика (секреция, резорбция и обращение) ликвора не является стабильной, ее интенсивность и соответствующее внутричерепное давление могут быть различными в течение суток и при разной нагрузке на работу мозга. При проведении фоновой записи существующие ЛДН, особенно, если они проявляются в пограничной форме, не фиксируются. Однако они становятся очевидными при стимуляционных пробах. Аналогично и в отношении сосудистых нарушений, в особенности, если они усугубляются вертебральными нарушениями шейного отдела позвоночника.

В обязательный для любого пациента минимум входят следующие стимуляционные пробы:

- проба с запахами: применение ароматических масел из цитрусовых в течение 5-10 секунд
- проба с низкими и средними звуковыми частотами (до 500 Гц),
- проба с мелкой моторикой (например, составление детской пирамиды или нанизывание бусин на нитку),
- пробы в положении "стоя", "сидя", "лежа",
- пробы с поворотами головы влево-вправо и откидыванием назад в положении "сидя",
- пробы с поворотами головы влево-вправо и откидыванием назад в положении "стоя".

Клинический случай 1. Необходимость проведения множественных проб. См. фигуру 2. Пациент - мальчик 3 лет с подозрением на ликвородинамические нарушения.

Первоначально фоновая запись показала работу мозга, близкую к эталону. Однако при проведении проб с запахами и на низкие - средние звуковые частоты показатели УПП стали расти лавинообразно. Дальнейшие пробы подтвердили предварительный диагноз.

Это - стандартный набор стимуляционных проб, но, если зафиксировать искомый диапазон отклонений УПП от нормы не удалось, а сомнения остаются, то целесообразно провести дополнительные стимуляционные пробы или неоднократно повторить вышеуказанный обязательный минимум.

Этап А6. Интенсивные стимуляционные пробы. В частности, к ним следует прибегать в том случае, когда удастся заметить легкую цветовую "тень" нарушения (что визуально отображает незначительное отклонение от нормы). Это свидетельствует о том, что при более активной "провокации" анализ медленно-волновой мозговой активности может показать очевидные нарушения.

Клинический случай 2. Иллюстрация необходимости внимания к появлению "тени" при визуализации результатов анализа медленно-волновой активности головного мозга пациента. См. фигуру 3.

На левых сканах в зонах проекции желудочков можно заметить "тень" неочевидных ликвородинамических нарушений (показано голубыми стрелками). Дополнительные интенсивные пробы, если нащупать правильное направление поиска, покажут очевидные нарушения.

В качестве дополнительных стимуляционных проб рекомендуется проводить следующие:

- проба на высокие частоты
- световая проба
- тактильная проба
- проба с закрытыми глазами
- проба с откидыванием головы назад
- проба с расслаблением шеи (массаж)
- проба в позе эмбриона
- проба на концентрацию внимания

Этим список проб не исчерпывается и во многом зависит от индивидуальных особенностей и привычек пациента. В случае неясных ситуаций целесообразно выяснять у родителей, какие положения тела или занятия, какая музыка раздражают ребенка, а какие, напротив, успокаивают его или доставляют удовольствие. При этом также следует иметь в виду, что пробы на запахи и низкие звуковые частоты оказывают максимальное воздействие на подкорковые структуры и ствол мозга, что делает их эффективным провокатором для проявления существующих нарушений именно в этих областях центральной нервной системы. В свою очередь, пробы в самых разных положениях тела и, в особенности, сопровождаемые поворотами головы, нацелены на выявление тех ликвородинамических или сосудистых патологий, которые генерируются нарушениями центрального кровообращения, в том числе некорректным

венооттоком и другими сосудистыми и вертебральными нарушениями. Наконец, световая и тактильная пробы, проба на мелкую моторику и высокие частоты позволяют акцентировать внимание на нарушениях в корковых структурах мозга.

Этап А7. Сопоставительный анализ. Диапазоны отклонений, привязанные к конкретным патологиям, это только первый, предварительный диагностический критерий, который необходимо сопоставлять с:

- с локацией нарушений по зонам мозга,
- с особенностями поведения пациента и его клинической картины,
- с результатами рекомендуемых дополнительных обследований по профилю предполагаемого нарушения,
- с особенностями визуализации,
- с вероятностью сочетания разнообразных нарушений и патологий.

Этап А8. Ликвородинамическими нарушениями называются патологические состояния, при которых нарушена секреция, резорбция и обращение цереброспинальной жидкости. Они могут становиться причиной гипертензии (синдром повышенного внутричерепного давления) или гипотензии (синдром пониженного внутричерепного давления). Гипертензия является основным фактором происхождения головной боли, что связано с неравномерной внутричерепной дистензией ("расширением"). Она сопровождается дислокацией участков мозга со сдавливанием кровеносных сосудов и блокированием путей оттока ликвора из желудочковой системы, что усугубляет развитие отека головного мозга.

При анализе медленно-волновой мозговой активности в отношении ликвородинамических нарушений во внимание принимаются показания УПП в диапазоне от 17,8 до 29,8 Мв, но только в тех зонах мозга, которые являются проекциями ликворных путей головного мозга (боковые желудочки, четвертый желудочек, силвиев водопровод), а именно - лобной, теменной и затылочной.

При визуальном анализе результатов исследования медленно-волновой мозговой активности следует обращать внимание на цветовые критерии вероятности наличия ликвородинамических нарушений. Они вторичны по отношению к фактическим количественным показателям отклонения от нормы, но очень наглядны:

- крайне высокий ("зашкаливающий") УПП в области проекции желудочков головного мозга отображается выраженным сиреневым цветом;

- именно доминирование "сирени" и является главным диагностическим критерием для постановки предварительного диагноза "ликвородинамические нарушения";

- при этом ликвородинамические нарушения достаточно часто могут сочетаться с токсической энцефалопатией мозга различного происхождения, что отражается в высоком уровне УПП почти по всей коре головного мозга (темно-коричневый и /или красный цвета).

В зависимости от локации нарушений по зонам мозга выделяем три группы пациентов:

К тяжелым нарушениям относятся пациенты с диагностированными ликвородинамическими нарушениями во всех трех зонах (лобной, центральной, затылочной). При этом базовым критерием для постановки диагноза о тяжелой степени ликвородинамических нарушений является присутствие значимых отклонений от нормы именно в лобной области.

Клинический случай 3. Пациенты с диагностированными тяжелыми ликвородинамическими нарушениями.

См. фигуру 4.

К средним нарушениям относятся пациенты с ликвородинамическими нарушениями в двух зонах - центральной и затылочной. При этом базовым критерием для постановки диагноза о средней степени ликвородинамических нарушений является присутствие значимых отклонений от нормы именно в центральной области.

Клинический случай 4. Пациенты с диагностированными средними ликвородинамическими нарушениями.

См. фигуру 5.

К легким нарушениям относятся пациенты с ликвородинамическими нарушениями только в затылочной зоне.

Клинический случай 5. Пациенты с диагностированными легкими ликвородинамическими нарушениями.

См. фигуру 6.

Всего в выборке из 55 пациентов с ликвородинамическими нарушениями было диагностировано 27 тяжелых случаев, 24 средних и 4 легких. Такое распределение ликвородинамических нарушений по группам пациентов в зависимости от локации нарушений имеет большое значение при выборе фармацевтического вмешательства: при тяжелых и средних ликвородинамических нарушениях целесообразно вводить курсы диуретиков и венотоников одновременно, а при легких нарушениях - ограничивать фармацевтическое вмешательство только венотониками.

Поведение пациентов с подозрением на ликвородинамические нарушения в целом похоже на остальных детей с расстройствами развития, но у них чаще отмечаются:

- регулярные и сильные приступы головной боли (один из симптомов для невербального ребенка - "постоянно трет глаза"),
- грубые нарушения сна, с частым просыпанием, сопровождаемым вспышками агрессии или самоагрессии,
- приступы тошноты и частой рвоты, не связанные с пищеварением;
- эмоциональная лабильность, высокий уровень тревоги, граничащие с агрессией;
- быстрая утомляемость без нагрузок.

При необходимости или по желанию родителей пациентам может быть рекомендовано пройти дополнительные обследования, прежде всего, осмотр глазного дна и УЗДГ сосудов шеи и головы. Однако заключение окулиста об отсутствии ликвородинамических нарушений не может быть основанием для снятия диагноза, а УЗДГ, способное зафиксировать сосудистые патологии (патологическую извитость, изменение диаметра сосудов, снижение / увеличение кровотока), зачастую фиксирует только вазоспазм, спровоцированный криком и сопротивлением пациента с расстройствами развития.

Также при таких показаниях УПП целесообразно направление пациента на бактериальные посевы. В рамках клинической картины многим пациентам с ликвородинамическими нарушениями свойственны нарушения структуры микробиоценоза кишечника и слизистых других органов, и систем, в частности – мочеполовой системы. Чрезмерное разрастание патогенной и, в особенности, условно патогенной флоры (наличие вялотекущих хронических инфекций),

ферментативная недостаточность органов пищеварения, высокая бактериальная и вирусная нагрузка (хронические вирусные и бактериальные инфекции, вызываемые бактериями различного рода и вирусами герпес-группы) приводят к повышению интоксикационных процессов во всем организме. В результате плазма, из которой собственно и синтезируется ликвор, становится не такой качественной по структуре: в различных исследованиях отмечалось, что в ликворе при проведении спинномозговой пункции у пациентов с сепсисом, вызванным массивными бактериальными инфекциями, фиксируются различные патологические взвеси, увеличение количества белка. Ликвор становится по плотности уже другой, тяжело притекает / оттекает, что может усугубляться нарушением венозного оттока. Все эти процессы приводят уже к динамическим нарушениям циркуляции ликвора. Он превращается в головном мозге в "застойную лужу", которая приводит к интоксикации головного мозга, нарушению его трофики, повышению внутричерепного давления, возникновению хронических нейроинфекционных процессов.

Диагностический диапазон по ликвородинамическим нарушениям (от +18 до +29) был выработан в результате выполнения клинической программы из 120 пациентов в возрасте от 2 до 14 лет (Грузия, Россия, Украина), у 55 из которых были диагностированы ликвородинамические нарушения разной степени тяжести, в том числе 27 - с тяжелыми нарушениями, 24 - со средними и 4 - с легкими).

Этап А9. Сосудистые и гипоксические нарушения чаще всего встречаются у детей с расстройствами развития (за исключением нарушений микробиоценоза). В нашей выборке из 120 детей сосудистые нарушения были диагностированы у 83 пациентов или в 69% случаев. Отклонения УПП от нормы у пациентов с сосудистыми нарушениями фиксировались в диапазоне от (-7) до (-34) Мв. Визуально сосудистые нарушения при исследовании отображаются бледно-зелеными и бледно-голубыми тонами, переходящими в синий и темно-синий цвета, вплоть до василькового.

Клинический случай 6. Пациенты с диагностированными сосудистыми нарушениями. См. фигуру 7.

Причины сосудистых нарушений разнообразны, например, это генетическая предрасположенность к сердечно-сосудистым заболеваниям, особенности сосудов (извитость, расширенный или суженный диаметр),

вертебральные нарушения, патологии свертывания крови и многие другие. Но сосудистая недостаточность всегда ведет к острой или хронической циркуляторной гипоксии, при которой движение крови, обогащенной кислородом, к тканям мозга, затруднено или невозможно.

Именно поэтому в описываемом изобретении гипоксические нарушения диагностируются в том же самом диапазоне УПП, т.е. от (-7) до (-34) Мв. Собственно, это диагностические характеристики причинно-следственной связи "сосуды - гипоксия", где сосуды - причина, а гипоксия - следствие. Если сила или длительность гипоксического воздействия превышают адаптационные возможности мозга, в организме развиваются необратимые изменения. Чем выше при регистрации медленно-волновой мозговой активности уровень отклонения УПП от нормы, тем выше степень гипоксического поражения.

Этап А10. Крайней степенью гипоксии клеток коры головного мозга является корковая ишемия, при которой приток кислорода сведен к минимуму или его настолько мало, что оборудование не способно зафиксировать его наличие. Наступает очень сильное кислородное голодание коры головного мозга, требующее немедленной коррекции. В описываемом изобретении диагностический диапазон корковой ишемии установлен внутри общего диапазона сосудистых нарушений и составляет от (-16) до (-34). Визуально корковая ишемия отображается темно-сиреневым цветом, который не исчезает, какие-бы пробы не проводились.

Клинический случай 7. Пациент с корковой ишемией. См. фигуру 8.

Всего в выборке из 120 детей было диагностировано 3 случая корковой ишемии.

Этап А11. Эпи готовность. Наконец, сильное и хроническое гипоксическое поражение может приводить к развитию эпи готовности. Диагностический диапазон остается таким же, как и при корковой ишемии, но визуально эпи готовность отображается диффузной темно-синей поверхностью мозга с очагами особенно сильной гипоксии, переходящими в сиреневый цвет.

Клинический случай 8. Пациент с корковой ишемией, переходящей в эпи готовность. См. фигуру 9.

Хотя внешних признаков эпилепсии у таких детей не фиксируется, их следует немедленно отправлять на ночной ЭЭГ-мониторинг. В выборке из 120 детей был только один случай эпилепсии. Но в предыдущей клинической практике с помощью анализа медленно-волновой мозговой активности было диагностировано еще 5 подобных случаев. Ночная электроэнцефалография подтвердила факт эпилепсии у всех шести пациентов.

Этап A12. Вертебральные нарушения. Описываемое изобретение позволяет выделить среди сосудистых нарушений группу вертебральных нарушений в шейном отделе позвоночника, которые являются причиной сосудистой недостаточности или усугубляют существующие сосудистые нарушения. В рассматриваемой выборке из 83 пациентов с сосудистыми нарушениями вертебральные нарушения были зафиксированы у 59 (71%). Они являются следствием часто встречающихся и недиагностированных родовых травм и/или нестабильности шейного отдела позвоночника, при которых спазмируются глубокие мышцы шеи, блокирующие кровоснабжение головного мозга.

Диагностический диапазон при этом не меняется, оставаясь в пределах сосудистых и гипоксических нарушений. Критерием диагностики вертебральных нарушений становятся результаты стимуляционных проб, анализирующих изменения медленно-волновой мозговой активности вследствие изменения положения головы или тела. Повороты головы вправо, влево, откидывание головы назад, сравнение работы мозга в положениях "лежа", "стоя" или "сидя", которые показывают резкое изменение показателей УПП, свидетельствуют о высокой вероятности вертебральных нарушений. В этом случае пациенты в обязательном порядке отправляются на дополнительные обследования - УЗДГ сосудов шеи и головы (пробы с ротацией обязательно) и рентген шейного отдела в трех проекциях.

Клинический случай 9. Развитие гипоксии при повороте головы.

См. фигуру 10.

На примере двух пациентов показано, что поворот головы вызывает немедленное ухудшение кровоснабжения мозга, что свидетельствует о высокой вероятности вертебральных нарушений в шейном отделе позвоночника.

Клинический случай 10. Улучшение кровоснабжения мозга при повороте головы. См. фигуру 11.

Отметим, что заметное улучшение снабжения мозга кислородом при повороте головы также свидетельствует о вертебральных нарушениях, как и его ухудшение. Если изменение положения головы ведет к существенному изменению кровотока, то необходимо искать структурные причины этого явления.

Этап А13. Нарушения венозного оттока фиксировались у каждого третьего пациента (37 из 120 или 31%). В этом случае венозная сеть не может удовлетворительно выполнять свою задачу оттока от мозга насыщенной углекислым газом и токсинами крови. Нарушения венооттока усугубляют как сосудистые, так и ликвородинамические нарушения, поскольку через венозную сеть выводится как кровь, так и ликвор. Если вследствие нарушений венооттока происходят застойные явления, то происходят нарушения как кровоснабжения, так и ликвородинамики.

Отклонения УПП от нормы у пациентов с нарушениями венооттока фиксировались в диапазоне от (+22) до (+64) Мв. Визуально они отображаются в цветах от светло-сиреневого до сиреневого, но обязательно в затылочной, и иногда в затылочной и центральной зонах мозга.

Клинический случай 11. Пациенты с нарушениями венозного оттока. См. фигуру 12.

Клинический случай 12. Резкое усиление нарушений венооттока при откидывании головы назад. См. фигуру 13.

При подобных показаниях и локации УПП особое внимание следует уделить пробам с поворотами головы – вправо/влево и, в особенности, с запрокидыванием головы назад.

Также, как и с предварительным диагнозом вертебральных нарушений, в случае с нарушениями венооттока пациенты в обязательном порядке отправляются на дополнительные обследования - УЗДГ сосудов шеи и головы (пробы с ротацией обязательно) и рентген шейного отдела в трех проекциях.

Этап А14. Особое место в описываемом изобретении занимает диагностика нарушений микроциркуляции, когда нарушения затрагивают не магистральные, а

множество мелких сосудов. Нарушения микроциркуляции могут сочетаться с чисто сосудистыми и вертебральными нарушениями, но чаще это возникает при нарушениях свертываемости крови у детей. По клинической картине микроциркуляция особенно не отличается от гипоксии, но датчики ведут себя крайне своеобразно. При записи медленно-волновой мозговой активности все показания волнообразно исчезают - датчики отключаются, затем включаются, снова отключаются. В ходе исследования кора меняет цвета, как "светофор".

Клинический случай 13. "Светофор", свидетельствующий о нарушениях микроциркуляции. См. фигуру 14.

Это происходит, вероятно, вследствие того, что медленно-волновая мозговая активность имеет место на границах гематоэнцефалического барьера, который состоит из мелких (не магистральных) сосудов. Если целая "ветка" таких мелких сосудов забивается вследствие нарушения свертываемости крови, то прибор просто-напросто теряет сигнал.

К общим особенностям поведения детей с расстройствами развития для пациентов с нарушениями микроциркуляции стоит добавить постоянную усталость и быструю утомляемость при когнитивной нагрузке. А к клинической картине - частые носовые кровотечения и кровоподтеки на коже без видимой причины. В этом случае после выполнения коаулограммы пациента необходимо направлять к гематологу для полноценного профильного обследования. В выборке из 120 пациентов было диагностировано 4 случая нарушений микроциркуляции, которые впоследствии были подтверждены гематологами.

Этап А14. Энцефалопатия мозга имеет разнообразную этиологию. Но в описываемом изобретении рассматривается диагностика энцефалопатии, как токсической интоксикации мозга аммиаком, билирубином или чрезмерным разрастанием микрофлоры с продуцированием метаболитов бактерий. В нашей выборке из 120 детей токсическая энцефалопатия была диагностирована у 13 пациентов (11%). Отклонения УПП от нормы у пациентов с токсической энцефалопатией фиксировались в диапазоне от (+30) до (+78) Мв, визуально отображаясь от светло-коричневого до темно-коричневых цветов.

Клинический случай 14. Пациенты с токсической энцефалопатией. См. фигуру 15. Предварительный диагноз энцефалопатии подтверждался

лабораторными анализами на аммиак в крови, на общий, прямой/непрямой билирубин, на мочевины (суточная моча), а также бактериологическими посевами носо/ротоглотки, общим анализом кала и анализом кала на дисбактериоз.

Токсическая энцефалопатия, как правило, сочетается с ликвородинамическими и сосудистыми нарушениями. Но какие бы тяжелые не были другие нарушения (ликвородинамические или сосудистые), перед тем, как приступить к их коррекции, необходимо для уменьшения токсического воздействия на нейроны головного мозга обеспечить полноценный венозный отток от пораженных участков, назначив курсы венотоников и антиоксидантов для мозга. И только после этого приступить к коррекции других нарушений. Это является необходимым условием при показаниях УПП выше +34 Мв.

Этап А15. Митохондриальная вторичная дисфункция - типовой патологический процесс, возникающий при различных приобретенных заболеваниях, при котором митохондрии перестают в полной мере выполнять свою функцию обеспечения клеток энергией. Все процессы в организме и мозге идут, но очень вяло, с постоянным дефицитом энергии. Митохондриальная дисфункция может идти как фоне гипоксии, так и сама по себе. В нашей выборке из 120 детей эта патология была диагностирована у 7 пациентов (11%). Отклонения УПП от нормы у пациентов с митохондриальной дисфункцией фиксировались в диапазоне от (-4) до (+2) Мв, захватывая более 1/3 всей поверхности мозга и визуально отображаясь в цветах от бледно-зеленого до бледно-голубого.

Клинический случай 15. Пациенты с митохондриальной вторичной дисфункцией. См. фигуру 16.

Промышленная применимость.

Предлагаемый способ диагностики ликвородинамических, сосудистых и сопутствующих им нарушений в работе центральной нервной системы может быть осуществлен специалистом на практике и при осуществлении обеспечивает реализацию заявленного назначения, что позволяет сделать вывод о соответствии критерию «промышленная применимость» для изобретения.

Предлагаемый способ диагностики ликвородинамических, сосудистых и сопутствующих им нарушений в работе центральной нервной системы опирается на клиническую практику когорты из 120 пациентов с расстройствами развития из

Беларуси, Грузии и Украины. С помощью описываемого в патенте способа диагностики у 55 пациентов были диагностированы ликвородинамические нарушения (46%), в том числе 27 пациентов с тяжелыми, 24 - со средними и 4 - с легкими случаями. Сосудистые и гипоксические нарушения были диагностированы у 83 пациентов (69%), в том числе у 3 - корковая ишемия, у 1 - ЭПИ-готовность. Среди сопутствующих нарушений были диагностированы вертебральные нарушения в шейном отделе позвоночника (59, 49%), нарушения венооттока (37, 31%) и микроциркуляции (4, 3%), токсическая энцефалопатия (13, 11%) и митохондриальная вторичная дисфункция (7, 6%).

Предлагаемый способ диагностики ликвородинамических, сосудистых и сопутствующих им нарушений в работе центральной нервной системы позволяет:

(1) получить в быстром (энцефаловизиометрия продолжительностью от 5 до 15 минут) и удобном формате классификацию существующих грубых нарушений для навигации их дальнейшего поиска у конкретного пациента;

(2) уточнить и/или подтвердить нарушения ЦНС, предположительно диагностированные другими инструментальными исследованиями мозга;

(3) диагностировать те нарушения работы ЦНС, которые не диагностируются другими современными способами исследования мозга, прежде всего, ликвородинамические нарушения работы мозга, неочевидные сосудистые и вертебральные нарушения, нарушения микроциркуляции и митохондриальная вторичная дисфункция.,

(4) внедрить в клиническую практику, в том числе в удаленную работу с пациентом, удобный, массовый, дешевый способ диагностики, доступный широкой аудитории медицинских специалистов, реабилитологов и пациентов, причем как в клинических (стационарных), так и в домашних условиях;

(5) внедрить в клиническую практику способ диагностики нарушений работы центральной нервной системы у пациентов с нарушениями развития, негативное поведение которых не позволяет следовать требованиям, необходимым для выполнения других современных исследований мозга.

ФОРМУЛА ИЗОБРЕТЕНИЯ

1. Способ диагностики ликвородинамических, сосудистых и сопутствующих им нарушений в работе центральной нервной системы, включающий следующие шаги:

- получают при помощи энцефаловизиометрии мозга данные о медленно-волновой активности головного мозга пациента, а именно показатели уровня постоянных потенциалов в пяти зонах - лобной (Fz), центральной / теменной (Cz), затылочной (Oz), правой (Td) и левой (Ts) височных;

- по результатам анализа степени отклонения уровня постоянных потенциалов от нормы определяют наличие и специфику нарушений в работе центральной нервной системы, **отличающийся тем, что**

- получают показатели уровня постоянных потенциалов в состоянии покоя пациента,

- сравнивают полученные показатели с нормой, определяя отклонение от нормы в Мв,

- производят стимуляционные пробы для активации корковых и подкорковых структур мозга пациента,

- сравнивают фактические статистические показатели отклонений показателей уровня постоянных потенциалов от нормы с визуализацией медленно-волновой активности головного мозга пациента,

- по отклонениям от нормы измеренных данных о медленно-волновой активности головного мозга пациента, отображаемым также ее визуализацией, определяют наличие и специфику нарушений в работе центральной нервной системы пациента, а именно:

при отклонении от нормы измеренных показателей уровня постоянных потенциалов пациента в диапазоне от +18 Мв до + 29 Мв, что отображается доминированием или явным присутствием сиреневого цвета в визуализации, а также при локации отклонений в этом диапазоне в одной и более тех зонах мозга, которые являются проекциями ликворных путей головного мозга, а именно - в лобной, центральной и затылочной, определяют наличие ликвородинамических нарушений,

- при отклонении от нормы измеренных показателей уровня постоянных потенциалов пациента в диапазоне от -7 Мв до - 34 Мв, что отображается доминированием или явном присутствием бледно-зеленого и бледно-голубого, переходящего в синий и темно-синий, вплоть до василькового в визуализации, а также при локации отклонений в этом диапазоне в любой зоне мозга определяют наличие сосудистых нарушений или гипоксических нарушений, или вертебральных нарушений в шейном отделе,

- при отклонении от нормы измеренных показателей уровня постоянных потенциалов пациента в диапазоне от - 16 Мв до - 34 Мв, что отображается доминированием или явным присутствием темно-сиреневого в визуализации, а также при локации отклонений в этом диапазоне в нескольких зонах головного мозга определяют наличие корковой ишемии,

- при отклонении от нормы измеренных показателей уровня постоянных потенциалов пациента в диапазоне от -10 Мв до - 34 Мв, что отображается доминированием или явным присутствием диффузно темно-синей головы с элементами корковой ишемии в визуализации, а также при локации отклонений в этом диапазоне в большей части головного мозга определяют ЭПИ-готовность,

- при отклонении от нормы измеренных показателей уровня постоянных потенциалов пациента в диапазоне от -7 Мв до -34 Мв, что отображается доминированием или явным присутствием бледно-зеленого и бледно-голубого, переходящего в синий и темно-синий, вплоть до василькового в визуализации, а также при локации отклонений в этом диапазоне только в затылочной или в затылочной и центральной части поверхности головного мозга определяют наличие вертебральных нарушений в шейном отделе,

- при отклонении от нормы измеренных показателей уровня постоянных потенциалов пациента в диапазоне от +22 Мв до +64 Мв, что отображается доминированием или явным присутствием от светло-сиреневого до сиреневого в визуализации, а также при локации отклонений в этом диапазоне только в затылочной или в затылочной и центральной части поверхности головного мозга определяют наличие нарушения венооттока,

- при непрерывных скачках в показаниях, что отображается постоянным изменением цвета в визуализации, а также при локации отклонений по всей поверхности головного мозга определяют нарушение микроциркуляции,

- при отклонении от нормы измеренных показателей уровня постоянных потенциалов пациента в диапазоне от +30 Мв до + 78 Мв, что отображается доминированием или явным присутствием от светлого до темно-коричневого в визуализации, а также при локации отклонений в этом диапазоне не менее чем в одной трети поверхности головного мозга определяют наличие энцефалопатии,

- при отклонении от нормы измеренных показателей уровня постоянных потенциалов пациента в диапазоне от – 4 Мв до + 2 Мв, что отображается доминированием или явным присутствием очень бледно-голубых и бледно-зеленых тонов в визуализации, а также при локации отклонений в этом диапазоне не менее чем в одной трети поверхности головного мозга определяют наличие митохондриальной вторичной дисфункции.

2. Способ по п.1, **отличающийся тем, что** при определении наличия ликвородинамических нарушений в зависимости от локации по зонам мозга:

- от одной до трех с обязательной лобной - определяют тяжелую форму ликвородинамических нарушений;

- от одной до двух с обязательной центральной - определяют среднюю форму ликвородинамических нарушений;

- в затылочной зоне - определяют легкую форму ликвородинамических нарушений.

3. Способ по п.1, **отличающийся тем, что** в качестве стимуляции, активирующей корковые и подкорковые структура мозга пациента, используют одну или несколько из следующих проб:

- проба с запахами: применение ароматических масел из цитрусовых в течение 5-10 секунд

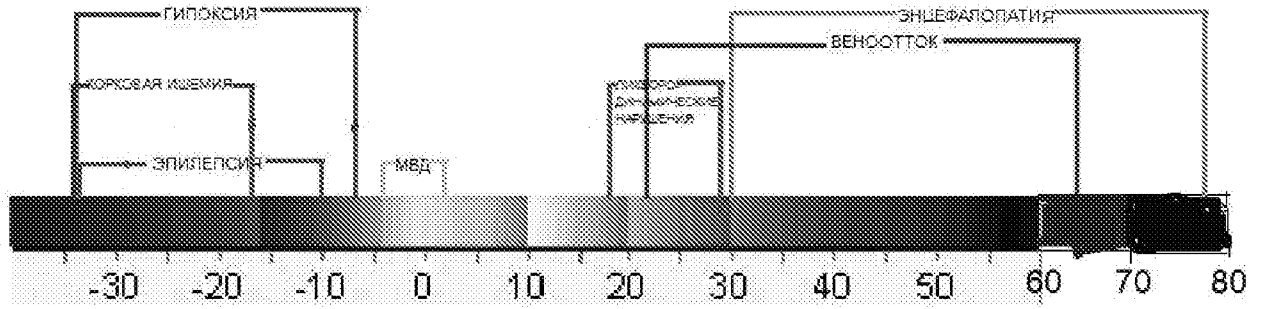
- проба с низкими и средними звуковыми частотами,

- проба с мелкой моторикой,
- пробы в положении "стоя", "сидя", "лежа",
- пробы с поворотами головы влево-вправо и откидыванием назад в положении "сидя",
- пробы с поворотами головы влево-вправо и откидыванием назад в положении "стоя".


4. Способ по п.1, **отличающийся тем, что** в качестве стимуляции, активирующей корковые и подкорковые структура мозга пациента, используют одну или несколько из следующих проб:

- проба на высокие частоты
- световая проба
- тактильная проба
- проба с закрытыми глазами
- проба с откидыванием головы назад
- проба с расслаблением шеи
- проба в позе эмбриона
- проба на концентрацию внимания.


5. Способ по п.1, **отличающийся тем, что** формируют базу данных, в которую заносят данные по измерениям по п.1 и по подтвержденным впоследствии точным диагнозам, при получении новых данных по измерениям по п.1, с помощью искусственного интеллекта, основанного на машинном обучении, автоматически распознают изображения, полученные на стадии визуализации медленно-волновой активности головного мозга пациента, сравнивают с имеющимися в базе данных и одушевляют диагностику ликвородинамических, сосудистых и сопутствующих им нарушений в работе центральной нервной системы.




Фиг. 1




Фиг. 2




Фиг. 3




Фиг. 4



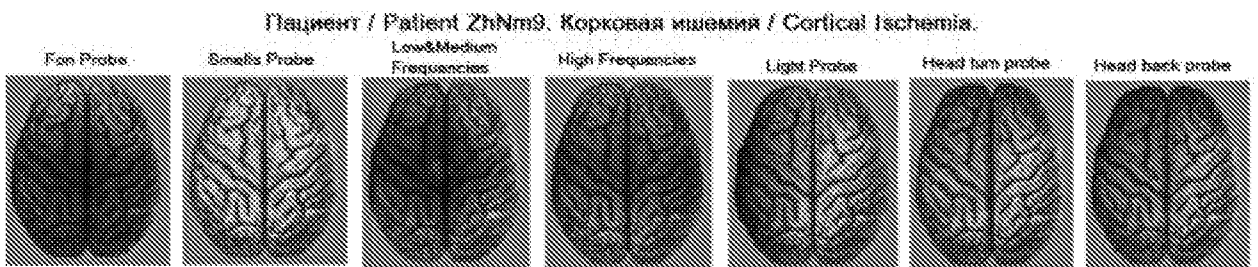Фиг. 5



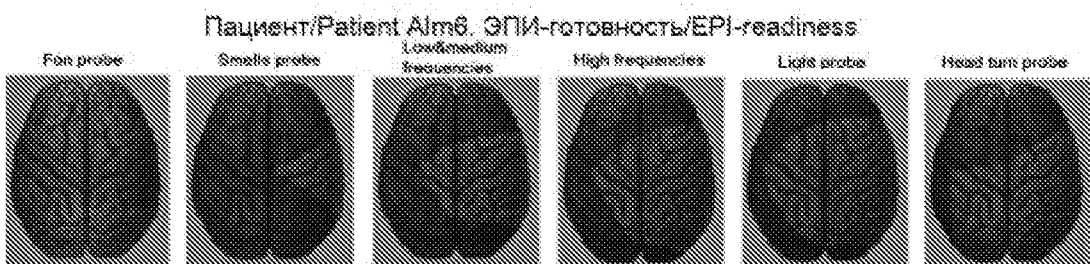
Фиг. 6




Фиг. 7




Фиг. 8




Фиг. 9



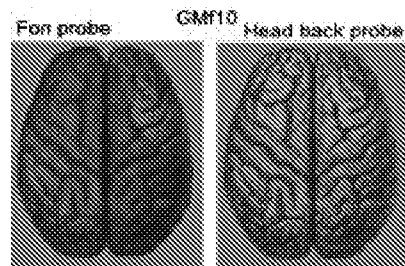
Фиг. 10



Фиг. 11

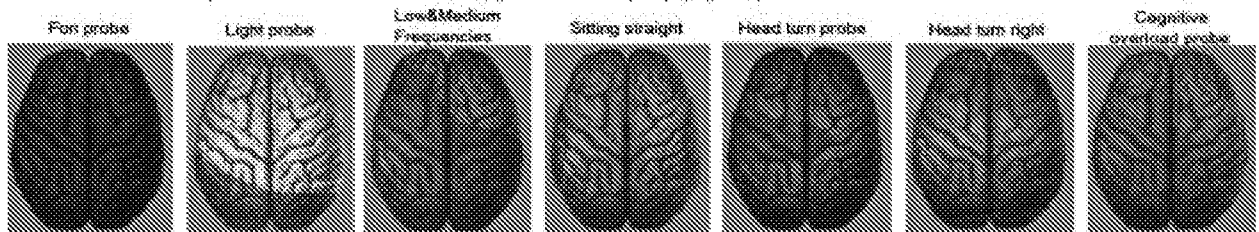


Фиг. 12




Фиг. 13

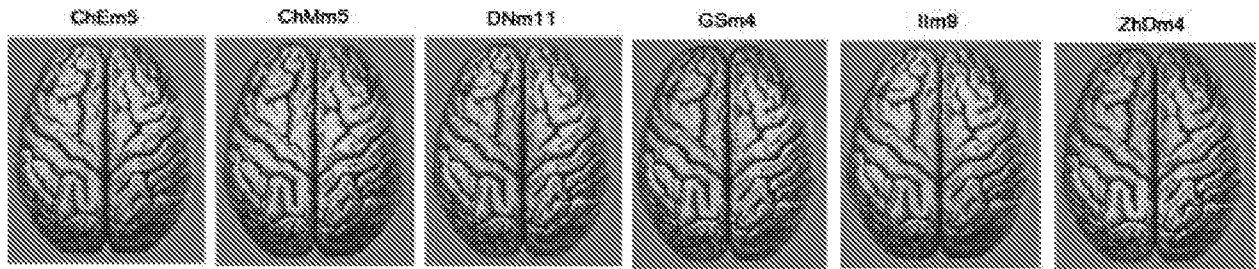
Пациент / Patient KMm7. Нарушение микроциркуляции / Microcirculation disorder.



Фиг. 14



Фиг. 15



Фиг. 16

INTERNATIONAL SEARCH REPORT

International application No.
PCT/RU 2022/050189

A. CLASSIFICATION OF SUBJECT MATTER A61B 5/369 (2021.01); G16H 10/20 (2018.01); G06V 10/70 (2022.01) According to International Patent Classification (IPC) or to both national classification and IPC		
B. FIELDS SEARCHED Minimum documentation searched (classification system followed by classification symbols) A61B 5/369, 6/00, G16H 10/20, G06V 10/70 Documentation searched other than minimum documentation to the extent that such documents are included in the fields searched Electronic data base consulted during the international search (name of data base and, where practicable, search terms used) PatSearch (RUPTO internal), USPTO, PAJ, Esp@cenet, DWPI, EAPATIS, PATENTSCOPE		
C. DOCUMENTS CONSIDERED TO BE RELEVANT		
Category*	Citation of document, with indication, where appropriate, of the relevant passages	Relevant to claim No.
A	MAKSIMOVA A. A. et al. Potentsial neuroenergokartirovaniia v diagnostike patofiziologicheskikh izmeneny Tsentralnoi nervnoi sistemy u patsientov s narusheniami razvitiia. Uni versum: meditsina i farmakologiiia. Ianvar 2021, issue 1(74)	1-5
A	RU 2135077 C1 (FOKIN VITALY FEDOROVICH et al.) 27.08.1999	1-5
A	RU 2248745 C1 (OOO NPKF «MEDIKOM MTD») 27.03.2005	1-5
A	RU 2417756 C1 (KOROLEVA VALENTINA VLADIMIROVNA et al.) 10.05.2011	1-5
A	RU 2271738 C1 (MONIKI im. M.F. VLADIMIRSKOGO) 20.03.2006	1-5
<input type="checkbox"/> Further documents are listed in the continuation of Box C. <input type="checkbox"/> See patent family annex.		
* Special categories of cited documents: “A” document defining the general state of the art which is not considered to be of particular relevance “E” earlier application or patent but published on or after the international filing date “L” document which may throw doubts on priority claim(s) or which is cited to establish the publication date of another citation or other special reason (as specified) “O” document referring to an oral disclosure, use, exhibition or other means “P” document published prior to the international filing date but later than the priority date claimed “T” later document published after the international filing date or priority date and not in conflict with the application but cited to understand the principle or theory underlying the invention “X” document of particular relevance; the claimed invention cannot be considered novel or cannot be considered to involve an inventive step when the document is taken alone “Y” document of particular relevance; the claimed invention cannot be considered to involve an inventive step when the document is combined with one or more other such documents, such combination being obvious to a person skilled in the art “&” document member of the same patent family		
Date of the actual completion of the international search 12 October 2022 (12.10.2022)		Date of mailing of the international search report 03 November 2022 (03.11.2022)
Name and mailing address of the ISA/ RU		Authorized officer
Facsimile No.		Telephone No.

ОТЧЕТ О МЕЖДУНАРОДНОМ ПОИСКЕ

Номер международной заявки

PCT/RU 2022/050189

<p>A. КЛАССИФИКАЦИЯ ПРЕДМЕТА ИЗОБРЕТЕНИЯ</p> <p style="text-align: center;"><i>A61B 5/369 (2021.01)</i> <i>G16H 10/20 (2018.01)</i> <i>G06V 10/70 (2022.01)</i></p> <p>Согласно Международной патентной классификации МПК</p>																			
<p>B. ОБЛАСТЬ ПОИСКА</p> <p>Проверенный минимум документации (система классификации с индексами классификации)</p> <p style="text-align: center;">A61B 5/369, 6/00, G16H 10/20, G06V 10/70</p> <p>Другая проверенная документация в той мере, в какой она включена в поисковые подборки</p> <p>Электронная база данных, использовавшаяся при поиске (название базы и, если, возможно, используемые поисковые термины)</p> <p style="text-align: center;">PatSearch (RUPTO internal), USPTO, PAJ, Esp@cenet, DWPI, EAPATIS, PATENTSCOPE</p>																			
<p>C. ДОКУМЕНТЫ, СЧИТАЮЩИЕСЯ РЕЛЕВАНТНЫМИ:</p> <table border="1"> <thead> <tr> <th>Категория*</th> <th>Цитируемые документы с указанием, где это возможно, релевантных частей</th> <th>Относится к пункту №</th> </tr> </thead> <tbody> <tr> <td>A</td> <td>МАКСИМОВА А. А. и др. Потенциал нейроэнергоскрининга в диагностике патофизиологических изменений Центральной нервной системы у пациентов с нарушениями развития. <i>Universum: медицина и фармакология</i>. Январь 2021, номер 1(74)</td> <td>1-5</td> </tr> <tr> <td>A</td> <td>RU 2135077 C1 (ФОКИН ВИТАЛИЙ ФЕДОРОВИЧ и др.) 27.08.1999</td> <td>1-5</td> </tr> <tr> <td>A</td> <td>RU 2248745 C1 (ООО НПКФ «МЕДИКОМ МТД») 27.03.2005</td> <td>1-5</td> </tr> <tr> <td>A</td> <td>RU 2417756 C1 (КОРОЛЕВА ВАЛЕНТИНА ВЛАДИМИРОВНА и др.) 10.05.2011</td> <td>1-5</td> </tr> <tr> <td>A</td> <td>RU 2271738 C1 (МОНИКИ им. М.Ф. ВЛАДИМИРСКОГО) 20.03.2006</td> <td>1-5</td> </tr> </tbody> </table>		Категория*	Цитируемые документы с указанием, где это возможно, релевантных частей	Относится к пункту №	A	МАКСИМОВА А. А. и др. Потенциал нейроэнергоскрининга в диагностике патофизиологических изменений Центральной нервной системы у пациентов с нарушениями развития. <i>Universum: медицина и фармакология</i> . Январь 2021, номер 1(74)	1-5	A	RU 2135077 C1 (ФОКИН ВИТАЛИЙ ФЕДОРОВИЧ и др.) 27.08.1999	1-5	A	RU 2248745 C1 (ООО НПКФ «МЕДИКОМ МТД») 27.03.2005	1-5	A	RU 2417756 C1 (КОРОЛЕВА ВАЛЕНТИНА ВЛАДИМИРОВНА и др.) 10.05.2011	1-5	A	RU 2271738 C1 (МОНИКИ им. М.Ф. ВЛАДИМИРСКОГО) 20.03.2006	1-5
Категория*	Цитируемые документы с указанием, где это возможно, релевантных частей	Относится к пункту №																	
A	МАКСИМОВА А. А. и др. Потенциал нейроэнергоскрининга в диагностике патофизиологических изменений Центральной нервной системы у пациентов с нарушениями развития. <i>Universum: медицина и фармакология</i> . Январь 2021, номер 1(74)	1-5																	
A	RU 2135077 C1 (ФОКИН ВИТАЛИЙ ФЕДОРОВИЧ и др.) 27.08.1999	1-5																	
A	RU 2248745 C1 (ООО НПКФ «МЕДИКОМ МТД») 27.03.2005	1-5																	
A	RU 2417756 C1 (КОРОЛЕВА ВАЛЕНТИНА ВЛАДИМИРОВНА и др.) 10.05.2011	1-5																	
A	RU 2271738 C1 (МОНИКИ им. М.Ф. ВЛАДИМИРСКОГО) 20.03.2006	1-5																	
<p><input type="checkbox"/> последующие документы указаны в продолжении графы C. <input type="checkbox"/> данные о патентах-аналогах указаны в приложении</p>																			
<p>* Особые категории ссылочных документов:</p> <table border="0"> <tr> <td>“A” документ, определяющий общий уровень техники и не считающийся особо релевантным</td> <td>“T” более поздний документ, опубликованный после даты международной подачи или приоритета, но приведенный для понимания принципа или теории, на которых основывается изобретение</td> </tr> <tr> <td>“D” документ, цитируемый заявителем в международной заявке</td> <td>“X” документ, имеющий наиболее близкое отношение к предмету поиска; заявленное изобретение не обладает новизной или изобретательским уровнем, в сравнении с документом, взятым в отдельности</td> </tr> <tr> <td>“E” более ранняя заявка или патент, но опубликованная на дату международной подачи или после нее</td> <td>“Y” документ, имеющий наиболее близкое отношение к предмету поиска; заявленное изобретение не обладает изобретательским уровнем, когда документ взят в сочетании с одним или несколькими документами той же категории, такая комбинация документов очевидна для специалиста</td> </tr> <tr> <td>“L” документ, подвергающий сомнению притязание(я) на приоритет, или который приводится с целью установления даты публикации другого ссылочного документа, а также в других целях (как указано)</td> <td>“&” документ, являющийся патентом-аналогом</td> </tr> <tr> <td>“O” документ, относящийся к устному раскрытию, использованию, экспонированию и т.д.</td> <td></td> </tr> <tr> <td>“P” документ, опубликованный до даты международной подачи, но после даты испрашиваемого приоритета</td> <td></td> </tr> </table>		“A” документ, определяющий общий уровень техники и не считающийся особо релевантным	“T” более поздний документ, опубликованный после даты международной подачи или приоритета, но приведенный для понимания принципа или теории, на которых основывается изобретение	“D” документ, цитируемый заявителем в международной заявке	“X” документ, имеющий наиболее близкое отношение к предмету поиска; заявленное изобретение не обладает новизной или изобретательским уровнем, в сравнении с документом, взятым в отдельности	“E” более ранняя заявка или патент, но опубликованная на дату международной подачи или после нее	“Y” документ, имеющий наиболее близкое отношение к предмету поиска; заявленное изобретение не обладает изобретательским уровнем, когда документ взят в сочетании с одним или несколькими документами той же категории, такая комбинация документов очевидна для специалиста	“L” документ, подвергающий сомнению притязание(я) на приоритет, или который приводится с целью установления даты публикации другого ссылочного документа, а также в других целях (как указано)	“&” документ, являющийся патентом-аналогом	“O” документ, относящийся к устному раскрытию, использованию, экспонированию и т.д.		“P” документ, опубликованный до даты международной подачи, но после даты испрашиваемого приоритета							
“A” документ, определяющий общий уровень техники и не считающийся особо релевантным	“T” более поздний документ, опубликованный после даты международной подачи или приоритета, но приведенный для понимания принципа или теории, на которых основывается изобретение																		
“D” документ, цитируемый заявителем в международной заявке	“X” документ, имеющий наиболее близкое отношение к предмету поиска; заявленное изобретение не обладает новизной или изобретательским уровнем, в сравнении с документом, взятым в отдельности																		
“E” более ранняя заявка или патент, но опубликованная на дату международной подачи или после нее	“Y” документ, имеющий наиболее близкое отношение к предмету поиска; заявленное изобретение не обладает изобретательским уровнем, когда документ взят в сочетании с одним или несколькими документами той же категории, такая комбинация документов очевидна для специалиста																		
“L” документ, подвергающий сомнению притязание(я) на приоритет, или который приводится с целью установления даты публикации другого ссылочного документа, а также в других целях (как указано)	“&” документ, являющийся патентом-аналогом																		
“O” документ, относящийся к устному раскрытию, использованию, экспонированию и т.д.																			
“P” документ, опубликованный до даты международной подачи, но после даты испрашиваемого приоритета																			
<p>Дата действительного завершения международного поиска</p> <p style="text-align: center;">12 октября 2022 (12.10.2022)</p>	<p>Дата отправки настоящего отчета о международном поиске</p> <p style="text-align: center;">03 ноября 2022 (03.11.2022)</p>																		
<p>Наименование и адрес ISA/RU: Федеральный институт промышленной собственности, Бережковская наб., д. 30, корп. 1, Москва, Г-59, ГСП-3, 125993, Российская Федерация тел. +7(499)240-60-15, факс +7(495)531-63-18</p>	<p>Уполномоченное лицо: Биче-оол А.Ш. Телефон № 499 240 25 91</p>																		