

(19)



**Евразийское
патентное
ведомство**

(21) **202391360** (13) **A1**

(12) **ОПИСАНИЕ ИЗОБРЕТЕНИЯ К ЕВРАЗИЙСКОЙ ЗАЯВКЕ**

(43) Дата публикации заявки
2024.10.15

(51) Int. Cl. *A61B 17/00* (2006.01)

(22) Дата подачи заявки
2023.05.10

(54) **СПОСОБ РЕДУКЦИОННОЙ МАММОПЛАСТИКИ**

(96) **202300027 (ТJ) 2023.05.10**

(72) Изобретатель:

(71) Заявитель:
**САИДОВ МАХМАДУЛЛО
САЙФУЛЛОЕВИЧ;
ХОДЖАМУРАДОВ ГАФУР
МУХАММАДМУХСИНОВИЧ;
ИСМОИЛОВ МУХТОРДЖОН
МАРУФОВИЧ (ТJ)**

**Саидов Махмадулло Сайфуллоевич,
Ходжамурадов Гафур
Мухаммадмухсинович, Исмоилов
Мухторджон Маруфович, Шаймонов
Азиз Хусенович (ТJ)**

(57) Изобретение относится к медицине, а именно к реконструктивно-пластической и восстановительной хирургии - резекции и удалению избыточных тканей молочных желёз при их гипертрофии. Способ осуществляют следующим образом. Измеряют следующие размеры: а) от стернального конца ключицы до соска; б) от середины ключицы до соска; в) от вырезки грудины до пупка; г) от начала нижней трети пространства между среднеключичной и яремной линиями проводится треугольная разметка кожи, вплоть до субмаммарной складки. Затем выполняют разрез по маркированному треугольнику, после дезэпителизации кожи иссекаются ткани молочных желёз в области верхних и нижних квадрантов. Ткани иссекаются согласно начерченным ранее разметкам, с удалением ткани молочных желёз до 2 кг. Производится гемостаз тканей по ходу операции. Накладываются дермальные швы по средней линии, между верхней частью соска и верхушкой стреловидного разреза. Ткани молочных желёз мобилизуются посредством послабляющих разрезов в области наружного и внутреннего краёв ткани молочных желёз, после чего накладываются дермальные швы между латеральным и медиальным краями раны. Так как сосок после вышеуказанных манипуляций оказывается укрытым кожным покровом, сверху соска посредством надавливания объектом округлой формы отмечается будущее расположение соска, после чего ткани над соском иссекаются, и сосок выводится наружу. Ткани над соском иссекаются, накладываются дермальные швы между соском и кожей. Кожа сшивается внутрикожным швом Холстеда. На кожу в области оставшейся послеоперационной раны также накладывается косметический шов по Холстеда. Обработка раны, асептичная повязка. Одевается компрессионное бельё.

A1

202391360

202391360

A1

СПОСОБ РЕДУКЦИОННОЙ МАММОПЛАСТИКИ

МПК А61В 17/42

Изобретение относится к медицине, а именно к реконструктивно-пластической и восстановительной хирургии - резекции и удалению избыточных тканей молочных желёз при их гипертрофии.

В настоящее время в пластической и реконструктивной хирургии используются три вида хирургической коррекции гипертрофии молочных желёз:

- 1) вертикальный способ – отличается минимальной травматичностью, хорошим косметическим эффектом, практически полным отсутствием осложнений как в интра- так и в послеоперационном периоде [2,3]. От верхнего полюса проводится треугольный разрез, с локализацией вершины у соска. При этом резецируется часть железы лишь снизу соска. Сверху резекция не проводится. Однако данная методика ограничена объёмом удаления тканей до 500 мг, что значительно сужает область её применения;
- 2) «якорная методика» - используется при наличие избыточных тканей молочной железы в объёме до 2 килограмм. При этом производится «якореподобный разрез», который является причиной развития выраженного послеоперационного рубца. Производится не только удаление лишних тканей молочной железы, но и транспозиция сосцово-альвеолярного комплекса, который при птозе смещён вниз.
- 3) редукционная маммопластика при гигантомастии – отличается тем, что в отличие от маммопластики «якорным методом» перенос сосцово-ареолярного комплекса на сосудистой ножке невозможен, в связи, с чем используется либо свободная пересадка сосцово-ареолярного комплекса либо полное его удаление, что конечно сказывается на заключительном косметическом результате. Выполняется разметка линию оси молочной железы, проходящей через середину ключицы, сосок и середину субмаммарной складки, отмечают линию субмаммарной складки от парастернальной до передней подмышечной линии, ниже молочной железы.

Отмечают новое место ареолы, как проекцию пальца на передней поверхности груди при его установке в субмаммарной складке на линии оси молочной железы - точка, отступают вниз от нижнего края ареолы на 2 см и ставят точку, проводят овал, соединяющий точку и точку, определяющий наружные границы деэпидермизации, линию субмаммарной складки делит на четыре равные части, по наружным краям внутренних двух четвертей ставят точку, а граница между ними проходит через ось молочной железы. Проводят деэпидермизацию кожи вокруг сосково-ареолярного комплекса, по периферии от зоны деэпидермизации в пределах подкожной клетчатки выполняют диссекцию к верхним квадрантам до уровня второго ребра, а по ширине - в медиальную и латеральную стороны по 3 см, вниз досубмаммарной складки и накладывают фиксирующие швы, проходящие через верхний край деэпидермизированной кожи, верхний край собственной ткани железы и фасции грудных мышц, с фиксацией последовательно, а именно, соответственно, в точке - в месте пересечения линии оси молочной железы и второго межреберья, расположенных на 3 см медиальнее и латеральнее по ходу второго межреберья; в нижних квадрантах молочной железы в проекции треугольника, иссекают собственную ткань молочной железы в форме сектора с вершиной, направленной внутрь железы, в ретромаммарном пространстве формируют карман, распространяющийся от субмаммарной складки вверх до третьего ребра, под приподнятую ткань молочной железы в карман устанавливают полипропиленовую сетку шириной 6см, которую фиксируют тремя швами к фасции грудных мышц на уровне третьего межреберья вместе пересечения линии оси молочной железы и третьего межреберья, точках [1-6].

Недостатком этих способов является отсутствие укрепления оставшихся тканей молочной железы и отсутствие профилактики вторичного птоза молочных желез.

Прототипом является способ редукции молочной железы заключающийся в иссечении тканей молочных желёз исключительно в

нижних квадрантах, в результате чего уменьшался визуальный объём исключительно нижних квадрантов, а сосок, под воздействием натяжения, устремлялся вверх, что значительно снижало косметический эффект от операции.

Операцию выполняют под общей анестезией. Осуществляют формирование раскроя и субмаммарной складки. С помощью специального цилиндра в пределах существующей ареолы размечают круг диаметром, как правило, размером 52 мм таким образом, чтобы центр соска совпадал с центром круга. Проводят дезэпидермизацию кожи вокруг сосково-ареолярного комплекса.

Затем производят иссечение избыточного объема тканей, путем резекции исходя из величины железы, формы и объема лишних тканей. При этом далее производят разрез вокруг ареолы по границам нижней ножки и периареолярной зоны резекции, далее проводят дезэпидермизацию зоны нижней ножки и зоны периареолярной резекции в краниальном направлении. Далее осуществляют диссекцию паренхимы от латерального края нижней ножки производят вдоль границы зоны периареолярной резекции, огибая ее, и заканчивают у медиального края нижней ножки. Диссекцию прекращают по достижении поверхностной фасции большой грудной мышцы.

Формируют субгландулярный карман, размерами «пятна» молочной железы, распространяющегося от субмаммарной складки вверх до третьего ребра. Далее титановый сетчатый имплантат из материала «титановый шелк» выкраивают по размеру «пятна» молочной железы с учетом ширины и высоты и проекции вновь смоделированной молочной железы, укладывают под приподнятую ткань молочной железы в карман на фасцию большой грудной мышцы на уровне третьего межреберья, фиксируют к ней двумя рассасывающимися швами на уровне третьего межреберья, а именно в проекции 2-3 ребра, латерально и медиально по парастеральной линии, поверх размещают паренхиму молочной железы, нижнюю часть собственной ткани железы в месте резекции ушивают отдельными швами, нижнюю часть

имплантата подворачивают вперед, свободно укладывают на нижний склон молочной железы, безфиксации, осуществляют подшивание тканей вокруг соска кистным блокирующим швом, а кожу внутрικοжным швом. Далее молочную железу укрывают ткане-жировым чехлом, проводят его моделирование, с иссечением избытка, и послойное ушивание операционной раны [7].

Главным недостатком этого способа является развитие диспропорции в размерах верхней и нижней частей молочных желёз, а также смещения оси соска вверх.

Цель изобретения заключается в разработке способа редуционной маммопластики, при котором диспропорция между верхней и нижней частями молочных желёз устраняется за счёт иссечения тканей верхних квадрантов.

Сущность изобретения. Разработанный нами способ применим как при гипертрофиях средних размеров, так и при гигантомастии. Показанием к применению данного способа является необходимость удаления избыточных тканей молочных желёз от 500 до 3000 мг (фиг. 1, 2).

До операции производится разметка предстоящих разрезов в вертикальном положении больной. Измеряются следующие размеры: а) от стернального конца ключицы до соска; б) от середины ключицы до соска; в) от вырезки грудины до пупка; г) от начала нижней трети пространства между среднеключичной и яремной линиями производится треугольная разметка кожи, вплоть до субмаммарной складки (фиг. 3).

Операция проводится под эндотрахеальным наркозом, в положении пациентки, лёжа на спине. Производится разрез по маркированному ранее треугольнику, затем производится поэтапная деэпителизация кожи, при которой область соска не затрагивается. После удаления избытка кожи, производится разметка тканей молочных желёз, которые должны быть иссечены и удалены (фиг.4). В области верхних квадрантов производится

стреловидно-образная разметка, в области которой в дальнейшем должен быть произведён разрез. В области нижних квадрантов разметка треугольной формы, вершина которой располагается на 3 см ниже соска. Ткани иссекаются согласно начерченным ранее разметкам, производится гемостаз тканей по ходу операции (фиг.5). Накладываются дермальные швы по средней линии, между верхней частью соска и верхушкой стреловидного разреза. Ткани молочных желёз мобилизуются, посредством послабляющих разрезов в области наружного и внутреннего краёв ткани молочных желёз, после чего накладываются дермальные швы между латеральным и медиальным краями раны. Так как сосок после вышеуказанных манипуляций оказывается укрытым кожным покровом, сверху соска, посредством надавливания объектом округлой формы, отмечается будущее расположение соска, после чего ткани над соском иссекаются, и сосок выводится наружу. Ткани над соском иссекаются, накладываются дермальные швы между соском и кожей. На кожу в области оставшейся послеоперационной раны также накладывается косметический шов по Холстеду (фиг.6). Вместо повязки, с целью снижения раздражения, накладывается специальный пластырь 3M-micropore, с нанесением на него бетадинового раствора 1 раз в день (в качестве антисептика). Снятие лейкопластыря проводится на 7-8 день после операции. Обработка раны, асептическая повязка. Одевается компрессионное бельё.

КЛИНИЧЕСКИЙ ПРИМЕР

Больная М. 1968 г.р. ИБ № 2946 поступил 18.11.2021 г. в клинику с гипертрофией молочных желёз и птозом III-IV степени.

При поступлении общее состояние больной относительно удовлетворительное. Жалобы больной на боли в области позвоночного столба, тяжесть при долговременном вертикальном положении, опущении молочных желёз, повышенном потоотделении в области субмаммарной складки, прорезывании стержней бюстгальтера. Со слов больной, жалобы

появились после трёх беременностей и кормления грудью. Больная имеет трёх детей. Кожа и видимые слизистые оболочки обычной окраски. Грудная клетка симметрична, участвует в акте дыхания. При аускультации выслушивается везикулярное дыхание. Тоны сердца ясные, ритмичные. АД на верхних конечностях 120/80 мм.рт.ст., пульс 78 уд. в 1 мин. Живот мягкий, при пальпации безболезненный, печень и селезенка не увеличены. Симптом Пастернацкого отрицателен с обеих сторон. Физиологические отправления не нарушены.

Местно: в области молочных желёз обнаруживается их гипертрофия – III-IV степени с птозом. Сосцово-ареолярный комплекс смещён вниз, за счёт птоза молочных желёз. Кожа молочных желёз дряблая, визуализируются стрии.

Клинический диагноз: гипертрофия и птоз молочных желёз III-IV степени.

Под общим эндотрахеальным наркозом, 18.11.2021 г., была проведена операция – редукционная маммопластика. Исходный размер: от яремной вырезки грудины до соска справа – 32 см, слева – 30 см; от среднеключичной линии до соска справа – 30 см, слева – 28 см. в положении пациентки, лёжа на спине, производился разрез по маркированному ранее треугольнику, затем выполнялась поэтапная дезэпителизация кожи, при которой область соска не затрагивалась. После удаления избытка кожи, производилась разметка тканей молочных желёз, которые должны быть иссечены и удалены. В области верхних квадрантов производилась стреловидно-образная разметка, в области которой в дальнейшем производился разрез, с удалением около 800-1000 мг ткани молочных желёз. В области нижних квадрантов разметка треугольной формы, вершина которой располагалась на 3 см ниже соска. Ткани иссекались согласно начерченным ранее разметкам, с удалением ткани молочных желёз до 2 кг. Производился гемостаз тканей по ходу операции. Накладывались дермальные швы по средней линии, между верхней частью соска и верхушкой стреловидного разреза. Ткани молочных желёз

мобилизовались, посредством выполнения послабляющих разрезов в области наружного и внутреннего краёв ткани молочных желёз, после чего накладывались дермальные швы между латеральным и медиальным краями раны. Так как сосок после вышеуказанных манипуляций оказывался укрытым кожным покровом, сверху соска, посредством надавливания объектом округлой формы, отмечалось будущее расположение соска, после чего ткани над соском иссекались, и сосок выводился наружу. Ткани над соском иссекались, накладывались дермальные швы между соском и кожей. Сосок поднимался на 10 см справа, и на 12 см слева, параллельно яремно-сосковой линии. На кожу в области оставшейся послеоперационной раны также накладывался косметический шов по Холстеду. Обработка раны, асептическая повязка. Одевалось компрессионное бельё.

На молочную железу наложили лейкопластырь 3М micropore с обработкой бутадиионом. В послеоперационном периоде пациентка получала антибактериальную и обезболивающую терапии. Швы сняты на 14 сутки. Заживление первичным натяжением. Носить компрессионное бельё пациентка продолжала в течение месяца. Лимфостаз полностью разрешился через две недели. После операции птоз ликвидирован. Положение соска молочной железы сместилось выше субмаммарной складки минимум на 2,5 см. Развитие рубцов было незначительным, все они располагались на границе пигментированного участка сосково-ареолярного комплекса и кожи молочной железы. Пациентка полностью удовлетворена операцией. С применением данной хирургической тактики были прооперированы 10 пациенток. Исходно у них отмечалась гипермастия, а также птоз различной (3-4) степени. После операции у восьми пациенток степень птоза была равна нулю, а у двух пациенток не превышала первой степени. Наблюдение за пациентками составляло от 3 месяцев до года. Таким образом, применение нового способа редукционной маммопластики в сочетании с подъёмом молочных желез позволяет избежать нежелательных явлений в ближайшем послеоперационном периоде за счет уменьшения размеров кожного разреза, а

также щадящей резекции тканей молочной железы. Уменьшение натяжения кожных швов создает оптимальные условия для заживления. Все это обеспечивает удовлетворительный косметический результат операции.

Таким образом, предлагаемый способ редукционной маммопластики позволяет удалять необходимый избыток тканей молочных желез при их гипертрофии и птозе, с оптимальным косметическим эффектом.

СПИСОК ЛИТЕРАТУРЫ

1. Бабаян А. Э., Ярема И. В., Московцева Р. Л. Редукционная маммопластика при органосохраняющих операциях по поводу рака молочной железы //Хирург. – 2014. – № 3. – С. 13-17.

2. Сотников А. А., Минаева О. Л. Клинические аспекты особенностей сосудистого и нервного компонентов сосково-ареолярного комплекса молочной железы у женщин // Сибирский журнал клинической и экспериментальной медицины. – 2008. – Т. 23, № 4-1. 25-26.

3. Петровский Д. А., Васильев А. А., Рыбачков В. В., Ларичев А.Б. Осложнения реконструктивно-пластических операций на молочной железе //Современные проблемы науки и образования. – 2012. – № 4. 74-74.

4. Волченко А. А., Пак Д. Д., Усов Ф. Н., Фетисова Е. Ю. Современные возможности редукционной маммопластики при органосохраняющем лечении больных раком молочной железы //Вестник РОНЦ им. ННБлохинаРАМН. – 2012. – Т. 23, № 4. 12-16.

5. Gulcelik M. A. et al. Early complications of a reduction mammoplasty technique in the treatment of macromastia with or without breast cancer //Clinical breast cancer. – 2011. – Т. 11.– № 6. – С. 395-399.

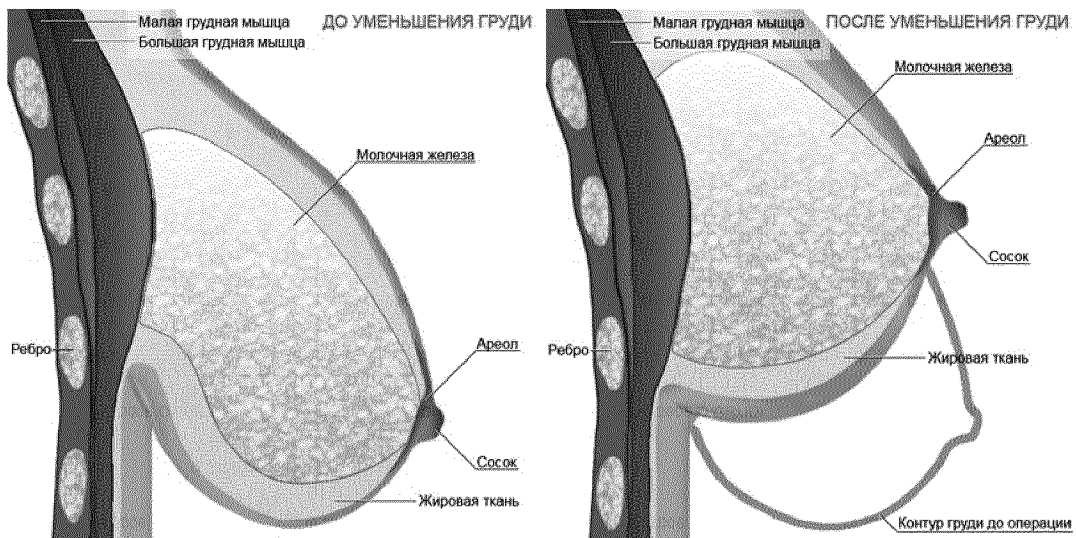
6. Desouki M. M. et al. Incidental atypical proliferative lesions in reduction mammoplasty specimens: analysis of 2498 cases from 2 tertiary women's health centers //Human pathology. – 2013. – Т. 44.– № 9. – С. 1877-1881.

7. RU 2 702 142 C1, 20.02.2019, А61В 17/00.Способ пластики в сочетании с редукцией молочной железы.

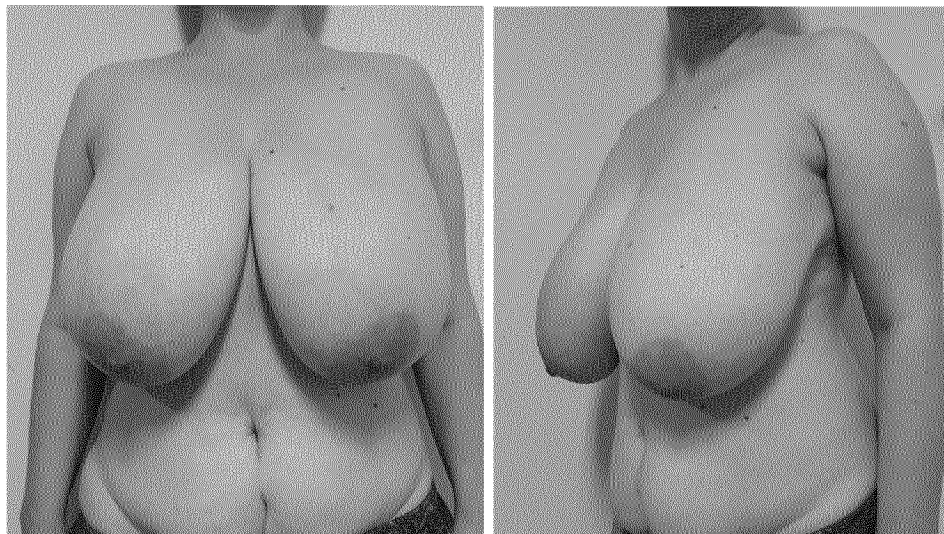
Формула изобретения

Способ редукционной маммопластики, заключающийся в формировании раскроя, иссечении избыточного объема тканей путем резекции исходя из величины железы, формы и объема лишних тканей, *отличающийся тем, что* отмечают линии от стернального конца ключицы до соска, от середины ключицы до соска, от вырезки грудины до пупка, от начала нижней трети пространства между среднеключичной и яремной, вплоть до субмаммарной складки, после разреза по маркированному треугольнику, проводят поэтапную дезэпителизацию кожи, при которой область соска не затрагивают, стрелообразно иссекают собственную ткань молочной железы в области верхних квадрантов, в области нижних квадрантах в форме треугольника, вершина которой располагается на 1 см ниже соска, проводят гемостаз тканей по ходу операции, накладывают дермальные швы по средней линии, между верхней частью соска и верхушкой стреловидного разреза, ткани молочных желёз мобилизуют, посредством послабляющих разрезов в области наружного и внутреннего краёв ткани молочных желёз, после чего накладывают дермальные швы между латеральным и медиальным краями раны, далее ткани над соском иссекают и сосок выводят наружу, накладывают дермальные швы между соском и кожей, на рану также накладывают косметический шов по Холстеду.

СПОСОБ РЕДУКЦИОННОЙ МАММОПЛАСТИКИ

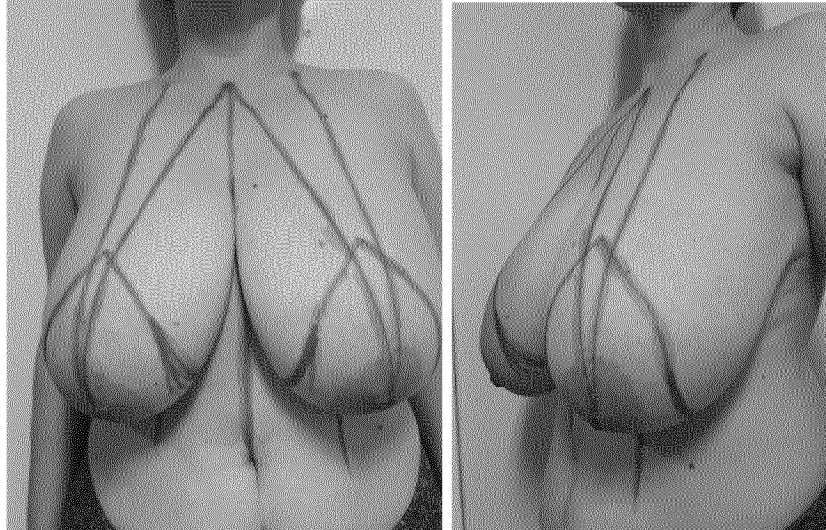


Фиг.1. Схематическое изображение молочных желез до и после проведения операции

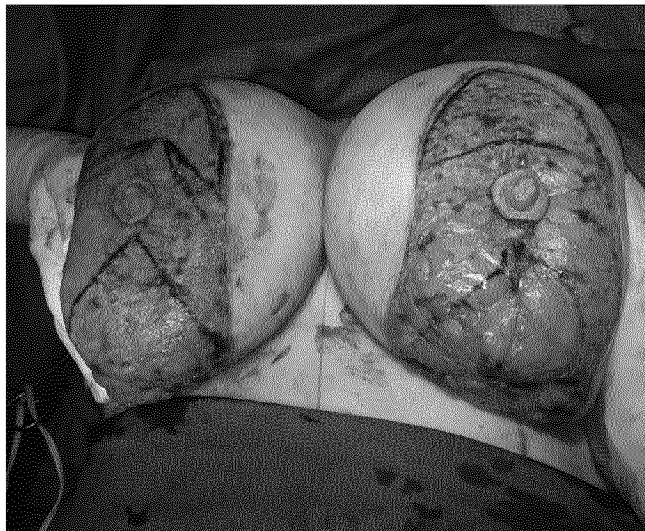

Фиг.2. Внешний вид гипертрофированных молочных желез спереди и сбоку

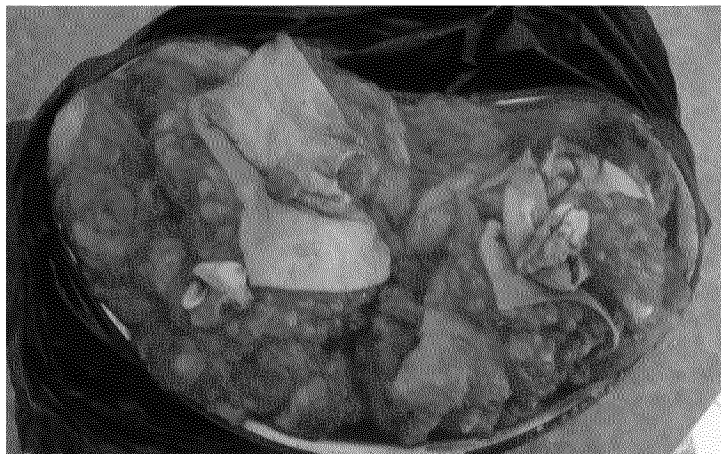СПОСОБ РЕДУКЦИОННОЙ МАММОПЛАСТИКИ



Фиг.3. Схема расчёта объёма удаляемых тканей молочной железы

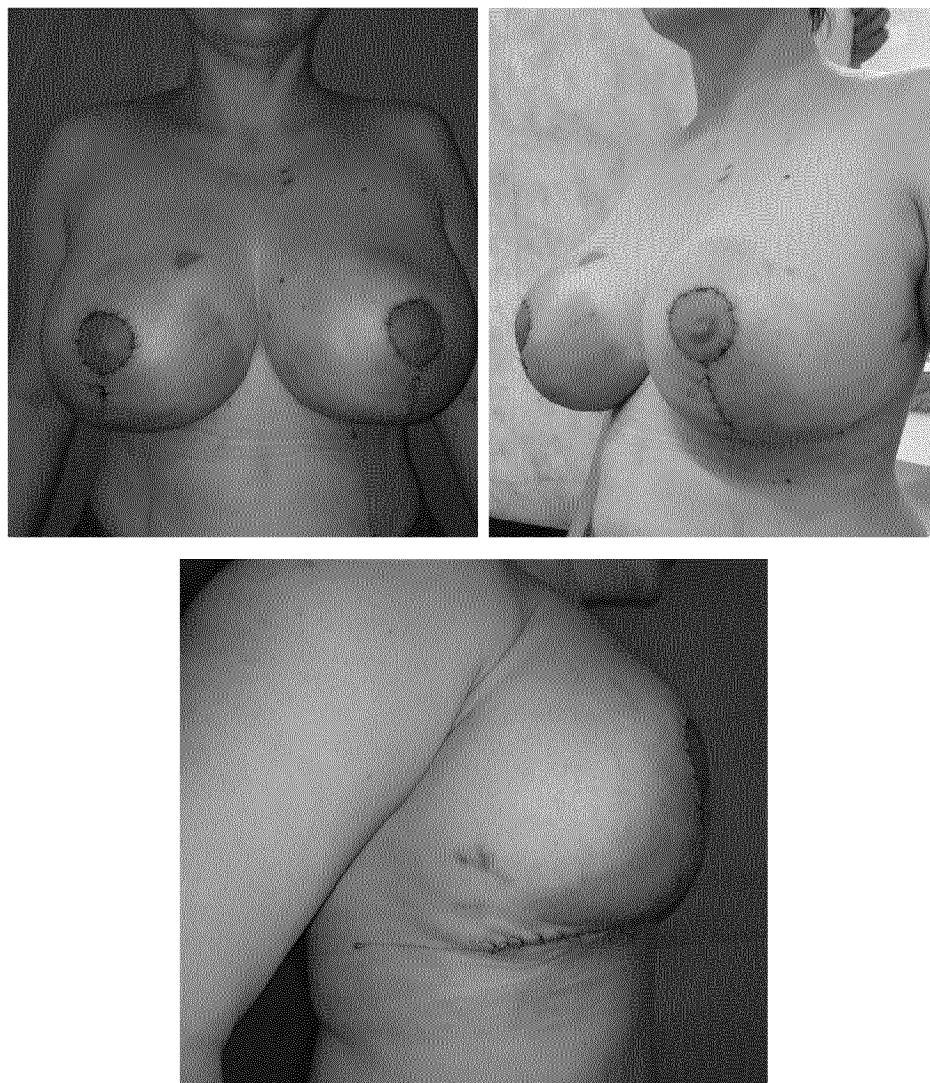


Фиг.4. Схема разметки удаления тканей молочной железы, после снятия
кожи



Фиг.5. Удалённая часть тканей молочной железы

СПОСОБ РЕДУКЦИОННОЙ МАММОПЛАСТИКИ



Фиг.6. Прямая и боковая проекция груди на 7 день после операции (до снятия швов)

ОТЧЕТ О ПАТЕНТНОМ ПОИСКЕ
(статья 15(3) ЕАПК и правило 42 Патентной инструкции к ЕАПК)

Номер евразийской заявки:

202391360

А. КЛАССИФИКАЦИЯ ПРЕДМЕТА ИЗОБРЕТЕНИЯ:
A61B 17/00 (2006.01)

Согласно Международной патентной классификации (МПК)

Б. ОБЛАСТЬ ПОИСКА:

Просмотренная документация (система классификации и индексы МПК)
A61B 17/00

Электронная база данных, использовавшаяся при поиске (название базы и, если, возможно, используемые поисковые термины)
EAPATIS, Espacenet, USPTO, elibrary.ru, Embase, PubMed, Google, Яндекс

В. ДОКУМЕНТЫ, СЧИТАЮЩИЕСЯ РЕЛЕВАНТНЫМИ

Категория*	Ссылки на документы с указанием, где это возможно, релевантных частей	Относится к пункту №
Y	RU 2702142 C (МИНИСТЕРСТВО НАУКИ И ВЫСШЕГО ОБРАЗОВАНИЯ РОССИЙСКОЙ ФЕДЕРАЦИИ ФЕДЕРАЛЬНОЕ ГОСУДАРСТВЕННОЕ БЮДЖЕТНОЕ УЧРЕЖДЕНИЕ ЦКБ РАН) 04.10.2019 формула	1
Y	RU 2750272 C1 (ФЕДЕРАЛЬНОЕ ГОСУДАРСТВЕННОЕ БЮДЖЕТНОЕ ОБРАЗОВАТЕЛЬНОЕ УЧРЕЖДЕНИЕ ВЫСШЕГО ОБРАЗОВАНИЯ "КРАСНОЯРСКИЙ ГОСУДАРСТВЕННЫЙ МЕДИЦИНСКИЙ УНИВЕРСИТЕТ ИМЕНИ ПРОФЕССОРА В.Ф ВОЙНО-ЯСЕНЕЦКОГО МИНИСТЕРСТВА ЗДРАВООХРАНЕНИЯ РОССИЙСКОЙ ФЕДЕРАЦИИ") 2021-06-25 формула	1
Y	RU 2785860 C1 (ЕВГЕНИЙ ВЛАДИМИРОВИЧ ГЛЕБОВ) 2022-12-14 формула	1
Y	ОДИНАЕВА М.С. и др. Редукционная маммопластика при гипертрофии молочных желёз. ИЗВЕСТИЯ АКАДЕМИИ НАУК РЕСПУБЛИКИ ТАДЖИКИСТАН. ОТДЕЛЕНИЕ БИОЛОГИЧЕСКИХ И МЕДИЦИНСКИХ НАУК, 2020 г., №2 (209), стр. 97-105 с. 100 и с. 104.	1
Y	PURONIT S. Reduction mammoplasty. INDIAN JOURNAL OF PLASTIC SURGERY/ Official Publication of the Association of Plastic Surgeons of India, 2008.10.01, 41(Suppl), с. s64-s79, PMID: 20174545, PMCID: PMC2825129 с. S7, разделы « Skin resection pattern », «Vertical resection», «Operative Techniques», « Lateral skin resection»; диаграммы 10-17, 20.	1

последующие документы указаны в продолжении

* Особые категории ссылочных документов:

«А» - документ, определяющий общий уровень техники

«D» - документ, приведенный в евразийской заявке

«E» - более ранний документ, но опубликованный на дату подачи евразийской заявки или после нее

«O» - документ, относящийся к устному раскрытию, экспонированию и т.д.

"P" - документ, опубликованный до даты подачи евразийской заявки, но после даты испрашиваемого приоритета"

«Т» - более поздний документ, опубликованный после даты приоритета и приведенный для понимания изобретения

«X» - документ, имеющий наиболее близкое отношение к предмету поиска, порочащий новизну или изобретательский уровень, взятый в отдельности

«Y» - документ, имеющий наиболее близкое отношение к предмету поиска, порочащий изобретательский уровень в сочетании с другими документами той же категории

«&» - документ, являющийся патентом-аналогом


«L» - документ, приведенный в других целях

Дата проведения патентного поиска: **17/07/2023**

Уполномоченное лицо:

Заместитель начальника Управления экспертизы

Начальник отдела химии и медицины


А.В. Чебан