

(19)



**Евразийское  
патентное  
ведомство**

(21) **202392874** (13) **A1**

(12) **ОПИСАНИЕ ИЗОБРЕТЕНИЯ К ЕВРАЗИЙСКОЙ ЗАЯВКЕ**

(43) Дата публикации заявки  
**2024.10.24**

(51) Int. Cl. *A61B 17/00* (2006.01)

(22) Дата подачи заявки  
**2023.10.11**

(54) **СПОСОБ ЛАПАРОСКОПИЧЕСКОЙ РУКАВНОЙ РЕЗЕКЦИИ ЖЕЛУДКА С  
АНТИРЕФЛЮКСНЫМ МЕХАНИЗМОМ ПРИ ОЖИРЕНИИ И МЕТАБОЛИЧЕСКОМ  
СИНДРОМЕ**

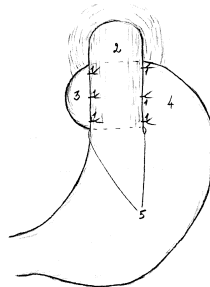
(96) **2023/EA/0069 (BY) 2023.10.11**

(72) Изобретатель:

(71) Заявитель:  
**УЧРЕЖДЕНИЕ  
ЗДРАВООХРАНЕНИЯ "БРЕСТСКАЯ  
ОБЛАСТНАЯ КЛИНИЧЕСКАЯ  
БОЛЬНИЦА" (BY)**

**Журбенко Геннадий Анатольевич,  
Карпицкий Александр Сергеевич,  
Панько Сергей Владимирович,  
Стебунов Сергей Степанович,  
Германович Виталий Иванович,  
Игнатюк Александр Николаевич (BY)**

(57) Изобретение относится к медицине, в частности к бариатрической хирургии. Сущность способа заключается в мобилизации левой и правой стенок абдоминального отдела пищевода, визуализации левой и правой диафрагмальных ножек с формированием ретроэзофагеальных окон, затем пищевод в зоне кардии берут на нить-держалку, осуществляют стандартную мобилизацию желудка по большой кривизне, начиная на 6 см дистальнее привратника и до угла Гисса, формируют желудочный карман из фундальной части желудка по задней стенке абдоминального отдела пищевода на всю его длину, осуществляя при этом тракцию пищеводно-желудочного перехода каудально при помощи нити-держалки, визуализируют часть дна желудка через ретроэзофагеальное окно справа, вводя в просвет желудка через оро-гастральный зонд 400-500 мл<sup>3</sup> воздуха, накладывают вначале 3 последовательных шва между правой боковой стенкой абдоминального отдела пищевода и прилежащей стенкой дна желудка, затем 3 аналогичных последовательных шва по левой стенке абдоминального отдела пищевода с прилежащей фундальной частью желудка, после чего выполняют степлерную рукавную резекцию желудка таким образом, чтобы по задней стенке абдоминального отдела пищевода оставалась часть дна желудка, фиксированная ранее к пищеводу по правой и левой его стенкам, при этом линия прошивания степлерного шва отступает на 10 мм от линии сформированных ранее швов между левой стенкой пищевода и дном желудка, при дальнейшем выполнении рукавной резекции на уровне желудочного кармана, срединное и ретроэзофагеальное его расположение контролируют тракцией - вправо за одну из лигатур, сформированных ранее по правой боковой стенке пищевода, влево за удаляемую часть дна желудка, завершая операцию тотальной перитонизацией аппаратного степлерного шва непрерывным узловым швом.



**A1**

**202392874**

**202392874**

**A1**

## **Способ лапароскопической рукавной резекции желудка с антирефлюксным механизмом при ожирении и метаболическом синдроме**

Изобретение относится к медицине, в частности к бариатрической хирургии, и может использоваться для расширения арсенала способов лапароскопической рукавной резекции желудка с антирефлюксным механизмом при ожирении и метаболическом синдроме.

Известен способ выполнения лапароскопической продольной резекции желудка (ЛПРЖ) при лечении морбидного ожирения, в том числе при сопутствующем метаболическом синдроме [1]. Устанавливают 5 троакаров. Первый, оптический троакар ставят на 15 см ниже мечевидного отростка по срединной линии, второй троакар для печеночного ретрактора устанавливают субксийфоидално в области мечевидного отростка с выколом в сторону левой доли печени, третий троакар ставят в правом подреберье по средне-подмышечной линии на уровне привратника или антрального отдела желудка, четвёртый троакар ставят по передне-подмышечной линии ниже реберной дуги на уровне большой кривизны желудка в левом подреберье. Кзади от четвёртого, по задне-подмышечной линии ставят пятый троакар для работы ассистента. По ходу операции проводят мобилизацию желудка по большой кривизне. Начинают пересечение желудочно-ободочной связки по большой кривизне желудка с отступом от привратника примерно на 6 см. Далее, на зонде 36 Fg осуществляют аппаратную рукавную резекцию желудка, формируя на всём протяжении рукав равномерного диаметра. Отсеченный желудок удаляют через рану четвёртого троакара, после чего производят ушивание ран.

Недостатком способа является риск осложнений в раннем и отдалённом послеоперационных периодах в виде гастроэзофагеального рефлюкса с или без клиники гастроэзофагеальной рефлюксной болезни (ГЭРБ). Так, по результатам одного из первых метаанализов рандомизированных клинических исследований, проведенного в 2016 году, совокупная заболеваемость ГЭРБ «de novo» в отдалённом послеоперационном периоде составила 20% [2].

Известен способ профилактики развития ГЭРБ и рефлюкс-эзофагита у пациентов после ЛПРЖ путем сочетания рукавной резекции желудка с фундопликацией Ниссен. Суть методики заключается в том, что этап рукавной резекции выполняется таким образом, чтобы частично сохранилось дно желудка, которое в дальнейшем используется для формирования антирефлюксной манжеты по Ниссен [3]. Читайте подробнее на: <https://bariatria.ru/bariatic-surgery/others-bariatic-surgery/nissen-sleeve>.

Недостатком способа является то, что методика Nissen-Sleeve предполагает сохранение части желудочного дна в объёме до 60-80 миллилитров, что снижает темп потери веса после операции, а по истечению 2-3 лет может стать причиной развития дилатации пищевода и привести к рецидиву ожирения. Кроме этого попадание твёрдой пищи в фундопликационную манжету может привести к развитию приходящей дисфагии.

Наиболее близким к заявляемому является способ лапароскопической рукавной резекции желудка, при котором в начале осуществляют мобилизацию эзофагокардиального перехода и левой диафрагмальной ножки, а далее выполняют мобилизацию желудка по большой кривизне, начиная на 6 см выше от привратника по направлению к углу Гиса и левой диафрагмальной ножке. После завершения этапа мобилизации с помощью линейного сшивающе-разрезающего аппарата осуществляют продольную резекцию желудка на ширину калибровочного оро-гастрального зонда 36 Fr. Далее дополнительно укрепляют линию степлерного шва интракорпоральным непрерывным швом. При этом объем вновь сформированного желудка должен составлять 80–100 мл. Среднее давление пневмоперитонеума при выполнении операции составляет 15 mmHg. [4].

Однако в случае применения указанного способа по результатам метаанализа рандомизированных клинических исследований совокупная заболеваемость гастроэзофагеальной рефлюксной болезнью (ГЭРБ) «de novo» в отдалённом послеоперационном периоде составила 20% [2].

Задачей заявляемого изобретения является уменьшение риска развития ГЭРБ «de novo» в раннем и отдалённом послеоперационном периодах.

Поставленная задача решается путем выполнения лапароскопической рукавной резекции желудка, включающей мобилизацию левой стенки пищевода, визуализацию левой диафрагмальной ножки, а также задней стенки желудка в зоне пищеводно-желудочного перехода и угла Гисса, мобилизацию желудка по большой кривизне, наложение степлерного шва из 5-7 кассет с формированием равномерной желудочной трубки и с отсечением желудка по большой кривизне, отступая от привратника на 6 см, при этом **отличие** состоит в том, что после мобилизации левой стенки пищевода выполняют мобилизацию правой стенки абдоминального отдела пищевода и правой диафрагмальной ножки с формированием ретроэзофагеального окна, пищевод в зоне кардии берут на нить-держалку, осуществляют стандартную мобилизацию желудка по большой кривизне, начиная на 6 см дистальнее привратника и до угла Гисса, далее формируют желудочный карман из фундальной части желудка по задней стенке абдоминального отдела пищевода на всю его длину, осуществляя при этом тракцию пищеводно-желудочного перехода

каудально при помощи нити-держалки, визуализируют часть дна желудка через ретроэзофагеальное окно справа, вводя в просвет желудка через оро-гастральный зонд 400-500 мл<sup>3</sup> воздуха, накладывают вначале 3 последовательных шва между правой боковой стенкой абдоминального отдела пищевода и прилежащей стенкой дна желудка, затем 3 аналогичных последовательных шва по левой стенке абдоминального отдела пищевода с прилежащей фундальной частью желудка, после чего выполняют степлерную рукавную резекцию желудка таким образом, чтобы по задней стенке абдоминального отдела пищевода оставалась часть дна желудка, фиксированная ранее к пищеводу по правой и левой его стенкам, при этом линия прошивания степлерного шва отступает на 10 мм от линии сформированных ранее швов между левой стенкой пищевода и дном желудка, при дальнейшем выполнении рукавной резекции на уровне желудочного кармана, срединное и ретроэзофагеальное его расположение контролируют тракцией – вправо за одну из лигатур, сформированных ранее по правой боковой стенке пищевода, влево за удаляемую часть дна желудка, завершая операцию тотальной перитонизацией аппаратного степлерного шва непрерывным узловым швом.

Способ осуществляют следующим образом. Операцию выполняют лапароскопически с введённым в желудок через рот оро-гастральным зондом 36 Fr. Пациенту с ожирением устанавливают 5 лапаропортов: один 10 миллиметров для оптики, два 12 миллиметров – для степлеров, диссектора и манипуляторов, и два 5 миллиметров в диаметре – для печёночного ретрактора и манипулятора ассистенту. Вначале мобилизуют левую стенку пищевода, визуализируют левую диафрагмальную ножку и заднюю стенку дна желудка в зоне пищеводно-желудочного перехода и угла Гисса. Затем для формирования антирефлюксного механизма осуществляют мобилизацию абдоминального отдела пищевода не только по левой, но и по правой его стенке с формированием ретроэзофагеального окна. При наличии ретроэзофагеальной липомы – её удаляют. Пищевод в зоне кардии берут на нить-держалку. При наличии патологического диастаза диафрагмальных ножек и грыжи пищеводного отверстия диафрагмы рассекают френо-эзофагеальную мембрану и осуществляют мобилизацию и низведение внутригрудного отдела пищевода с последующей круорографией. Далее осуществляют стандартную мобилизацию желудка по большой кривизне, начиная на 6 см дистальнее привратника и до угла Гисса. После этого формируют желудочный карман из фундальной части желудка по задней стенке абдоминального отдела пищевода на всю его длину. Для этого при помощи нити-держалки осуществляют тракцию пищеводно-желудочного перехода каудально. В просвет желудка через оро-гастральный зонд вводят 400-500 мл<sup>3</sup> воздуха. Дно желудка таким образом расправляется и его часть визуализируется через

ретроэзофагеальное окно справа. Накладывают 3 последовательных шва между правой боковой стенкой абдоминального отдела пищевода и прилежащей стенкой дна желудка. Далее 3 аналогичных последовательных шва накладывают между левой стенкой абдоминального отдела пищевода и прилежащей частью дна желудка. Таким образом по правой и левой боковым стенкам пищевода фиксируют часть дна желудка, которая будет располагаться в ретроэзофагеальном пространстве.

Следующим этапом выполняют степлерную рукавную резекцию желудка. Орогастральный зонд 36 Fr (11-12мм) позиционируют вдоль малой кривизны до уровня привратника. Резекцию выполняют до уровня зоны пищеводно-желудочного перехода с использованием линейного сшивающего аппарата с изгибаемой головкой (5-7 кассет). Последние 1-2 кассеты накладывают под контролем зоны пищеводно-желудочного перехода, отступая от неё на 10 мм и оставляя часть дна желудка в ретроэзофагеальном окне, т.е. чтобы по задней стенке абдоминального отдела пищевода оставалась часть дна желудка, фиксированная ранее к пищеводу по правой и левой его стенкам. Особое внимание отводят на накладыванию степлерного шва выше уровня пищеводно-желудочного перехода, поскольку линия прошивания должна отступать на 10 мм от линии сформированных ранее швов между левой стенкой пищевода и дном желудка. Также при накладывании степлера на уровне желудочного кармана, срединное и ретроэзофагеальное его расположение контролируют тракцией: вправо – за одну из лигатур, сформированных ранее по правой боковой стенке пищевода, влево – за удаляемую часть дна желудка. Этап завершают тотальной перитонизацией аппаратного степлерного шва непрерывным узловым швом и ревизией шва на гемостаз и герметичность.

Заявляемый способ иллюстрируется:

фиг. 1., где 1- 3 шва, накладываемые между правой и левой боковыми стенками пищевода и дном желудка, 2- абдоминальный отдел пищевода, 3- часть стенки дна желудка, фиксированная швами справа, 4- дно желудка, 5- нить держалка.

фиг. 2., где 1- 3 шва, накладываемые между правой и левой боковыми стенками пищевода и дном желудка, 2- стрелка А, указывает на просвет пищевода, стрелка В, указывает на просвет желудка на уровне пищеводно-желудочного перехода, 3- непрерывный перитонизирующий шов, 4- минижелудок по задней стенке пищевода, 5- абдоминальный отдел пищевода.

Приводим пример, подтверждающий возможность использования способа.

Пациент К. 48 лет обратилась за медицинской помощью с жалобами на лишний вес, повышенное артериальное давление и уровень холестерина в крови, периодическое повышение уровня сахара в крови до 6.2 ммоль/л. Рост пациентки 172 см, вес 135 кг, ИМТ

45.6 кг/м<sup>2</sup>. Диагноз: E66.0 Ожирение, связанное с избыточным поступлением энергетических ресурсов (морбидное). Метаболический синдром. АГ 2, риск3. Гиперхолестеринемия. Нарушение толерантности к глюкозе.

После дообследования и осмотра специалистов (кардиолога, эндокринолога, анестезиолога) пациенту произведена лапароскопическая рукавная резекция желудка с антирефлюксным механизмом по описанной методике.

Послеоперационный период протекал без осложнений. С первых суток пациентке разрешён приём жидкости, к концу 2-х полужидкой пищи. Жалоб на изжогу, отрыжку не предъявлял. Рвоты, явлений дисфагии, изжоги, отрыжки в послеоперационном периоде не отмечалось. На контрольном рентгеноскопическом исследовании отмечался свободный пассаж водорастворимого контраста по желудку с немедленным поступлением его в двенадцатиперстную кишку. Заброса контраста из желудка в пищевод в положении Тренделенбурга не наблюдалось. Результат анкетирования с использованием анкеты GERD-Q 6 баллов, анкеты GERD-HRQL – 13 баллов. Через 1 месяц пациент похудел на 10 кг.

Всего выполнено 7 операций. Результаты были оценены по данным полипозиционной рентгеноскопии пищевода и желудка с водорастворимым контрастом, которые подтвердили во всех случаях свободное поступление контраста из пищевода в желудок и отсутствие последующего его заброса из желудка в пищевод в положении Тренделенбурга. Клиническая эффективность операции и отсутствие симптомов, характерных для ГЭРБ оценены по результатам анкетирования с использованием адаптированных анкет GERD-Q и GERD-HRQL.

Таким образом, достигаемый технический результат заявляемого изобретения заключается в:

- выполнении хирургического вмешательства, способствующего стойкому снижению веса;
- снижению риска развития ГЭРБ в раннем и отдалённом послеоперационном периодах.

Литература:

1. Хациев Б.Б., Кузьминов А.Н., Джанибекова М.А., Узденов Н.А. Техника выполнения лапароскопической продольной резекции желудка при морбидном ожирении / Б.Б. Хациев, А.Н. Кузьминов, М.А. Джанибекова // Эндоскоп. хирургия. – 2018. – № 1. – С. 38–41.: <https://doi.org/10.17116/endoskop201824138-41>.

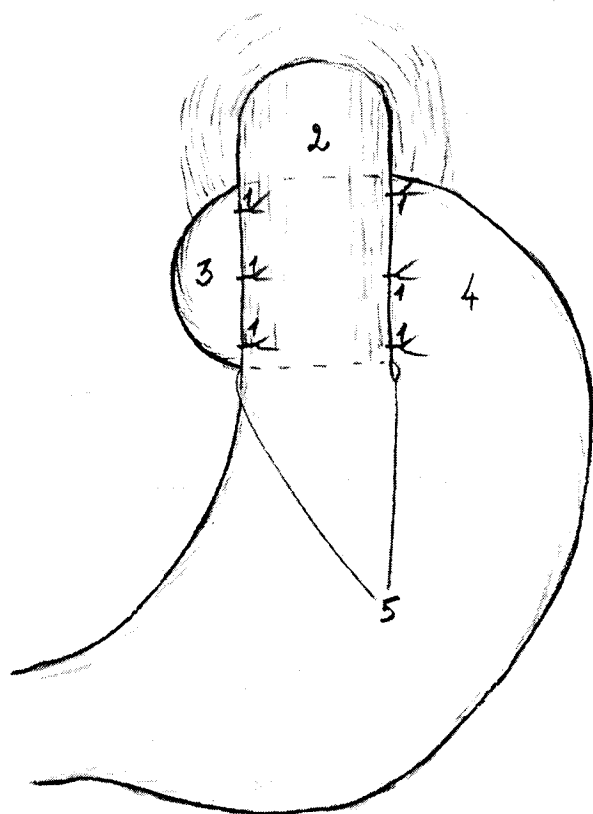
2. Oor JE, Roks DJ, Unlu C, et al. Laparoscopic sleeve gastrectomy and gastroesophageal reflux disease: a systematic review and meta-analysis. *Am J Surg* 2016;211:250-67.
3. D. Nocca, M. Nedelcu, M. Loureiro, M. Palermo, M. Silvestri, et al.. The Nissen Sleeve Gastrectomy: Technical Considerations. *Journal of Laparoendoscopic & Advanced Surgical Techniques*, 2020, 30 (11), pp.1231-1236. ff10.1089/lap.2020.0651ff. ffhal-02945448f.
4. Стебунов С.С., Германович В.И., Глинник А.А. Технические аспекты лапароскопической рукавной гастрэктомии у пациентов с ожирением // *Magyar Tudományos Journal* 2019. №36. С. 30-34.

## ФОРМУЛА ИЗОБРЕТЕНИЯ

Способ лапароскопической рукавной резекции желудка с антирефлюксным механизмом при ожирении и метаболическом синдроме, включающий мобилизацию левой стенки пищевода, визуализацию левой диафрагмальной ножки, а также задней стенки желудка в зоне пищеводно-желудочного перехода и угла Гисса, мобилизацию желудка по большой кривизне, наложение степлерного шва из 5-7 кассет с формированием равномерной желудочной трубки и с отсечением желудка по большой кривизне, отступя от привратника на 6 см, *отличающийся* тем, что после мобилизации левой стенки пищевода выполняют мобилизацию правой стенки абдоминального отдела пищевода и правой диафрагмальной ножки с формированием ретроэзофагеального окна, пищевод в зоне кардии берут на нить-держалку, осуществляют стандартную мобилизацию желудка по большой кривизне, начиная на 6 см дистальнее привратника и до угла Гисса, далее формируют желудочный карман из фундальной части желудка по задней стенке абдоминального отдела пищевода на всю его длину, осуществляя при этом тракцию пищеводно-желудочного перехода каудально при помощи нити-держалки, визуализируют часть дна желудка через ретроэзофагеальное окно справа, вводя в просвет желудка через оро-гастральный зонд 400-500 мл<sup>3</sup> воздуха, накладывают вначале 3 последовательных шва между правой боковой стенкой абдоминального отдела пищевода и прилежащей стенкой дна желудка, затем 3 аналогичных последовательных шва по левой стенке абдоминального отдела пищевода с прилежащей фундальной частью желудка, после чего выполняют степлерную рукавную резекцию желудка таким образом, чтобы по задней стенке абдоминального отдела пищевода оставалась часть дна желудка, фиксированная ранее к пищеводу по правой и левой его стенкам, при этом линия прошивания степлерного шва отступает на 10 мм от линии сформированных ранее швов между левой стенкой пищевода и дном желудка, при дальнейшем выполнении рукавной резекции на уровне желудочного кармана, срединное и ретроэзофагеальное его расположение контролируют тракцией – вправо за одну из лигатур, сформированных ранее по правой боковой стенке пищевода, влево за удаляемую часть дна желудка, завершая операцию тотальной перитонизацией аппаратного степлерного шва непрерывным узловым швом.

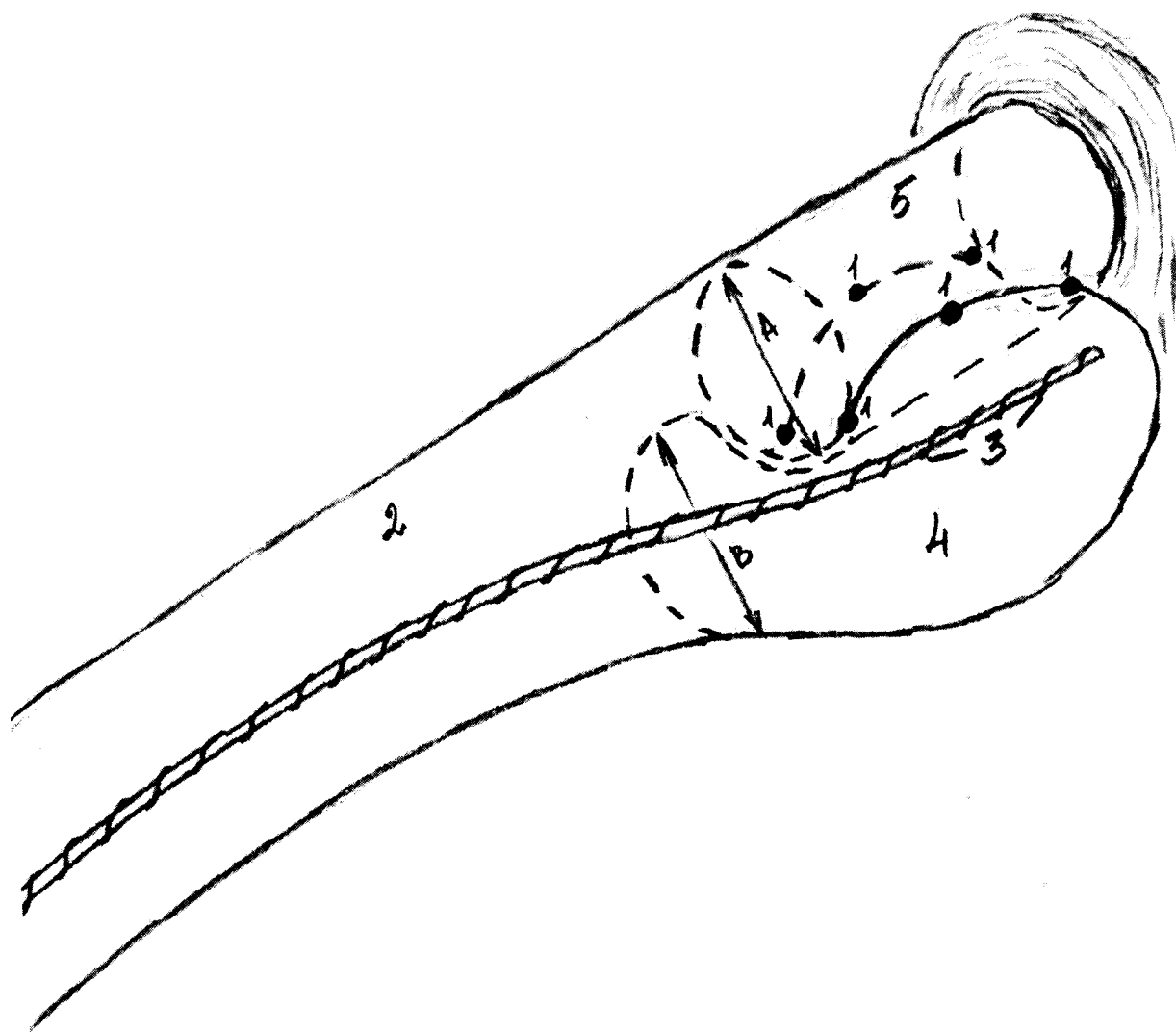


**Способ лапароскопической  
рукавной резекции желудка с  
антирефлюксным механизмом  
при ожирении и метаболическом  
синдроме**



Фиг. 1

**Способ лапароскопической  
рукавной резекции желудка с  
антирефлюксным механизмом  
при ожирении и метаболическом  
синдроме**



Фиг. 2

**ОТЧЕТ О ПАТЕНТНОМ ПОИСКЕ**  
(статья 15(3) ЕАПК и правило 42 Патентной инструкции к ЕАПК)

Номер евразийской заявки:  
**202392874**

А. КЛАССИФИКАЦИЯ ПРЕДМЕТА ИЗОБРЕТЕНИЯ:  
МПК: **A61B 17/00** (2006.01) СПК: **A61B 17/00**

Б. ОБЛАСТЬ ПОИСКА:  
A61B 17/00

Электронная база данных, использовавшаяся при поиске (название базы и, если, возможно, используемые поисковые термины)  
Espacenet, EAPATIS, Google, elibrary.ru, Embase, PubMed, Cyberleninka

В. ДОКУМЕНТЫ, СЧИТАЮЩИЕСЯ РЕЛЕВАНТНЫМИ

Категория*	Ссылки на документы с указанием, где это возможно, релевантных частей	Относится к пункту №
A	RU 2701222 C1 (ХИТАРЬЯН А. Г.) 2019-09-25 весь документ	1
A	WO 2018218315 A1 (OMEROV T.) 2018-12-06 реферат	1
A	UA 50905 A (ОДЕССКИЙ ГОСУДАРСТВЕННЫЙ МЕДИЦИНСКИЙ УНИВЕРСИТЕТ) 2002-11-15 реферат	1
A	KAPIRIS S. et al. Laparoscopic Sleeve gastrectomy: How we do it. OBESITY SURGERY, 2018, 28:1 Supplement 1, V-028, S83-S84 раздел "Surgical technique"	1
A	BELACHEW M. et al. Laparoscopic adjustable silicone gastric banding in the treatment of morbid obesity. A preliminary report. SURGICAL ENDOSCOPY, 1994, 8:1354-1355, DOI: 10.1007/BF00188302 раздел "Surgical technique"	1


последующие документы указаны в продолжении

\* Особые категории ссылочных документов:  
«А» - документ, определяющий общий уровень техники  
«D» - документ, приведенный в евразийской заявке  
«E» - более ранний документ, но опубликованный на дату подачи евразийской заявки или после нее  
«O» - документ, относящийся к устному раскрытию, экспонированию и т.д.  
"P" - документ, опубликованный до даты подачи евразийской заявки, но после даты испрашиваемого приоритета

«Т» - более поздний документ, опубликованный после даты приоритета и приведенный для понимания изобретения  
«X» - документ, имеющий наиболее близкое отношение к предмету поиска, порочащий новизну или изобретательский уровень, взятый в отдельности  
«Y» - документ, имеющий наиболее близкое отношение к предмету поиска, порочащий изобретательский уровень в сочетании с другими документами той же категории  
«&» - документ, являющийся патентом-аналогом  
«L» - документ, приведенный в других целях

Дата проведения патентного поиска: 10 января 2024 (10.01.2024)

Уполномоченное лицо:  
Начальник Управления экспертизы



Документ подписан  
электронной подписью

Сертификат: 1683140433539  
Владелец: СN=Аверкиев С.  
Действителен: 03.05.2023-02.05.2024

С.Е. Аверкиев